

**МИНИСТЕРСТВО ЗДРАВООХРАНЕНИЯ РОССИЙСКОЙ ФЕДЕРАЦИИ**

**АРТРОЗ ПЕРВОГО ПЛЮСНЕФАЛАНГОВОГО СУСТАВА**

**(M20.0; M20.1; M20.5)**

**Клинические рекомендации**

**Утверждены на Всероссийской конференции  
«Вреденовские чтения» 27.09.2013**

**Рассмотрены на заседании  
профильной комиссии 28.10.2013**

Санкт-Петербург  
2013

**СОДЕРЖАНИЕ**

МЕТОДОЛОГИЯ	3
1. АКТУАЛЬНОСТЬ ПРОБЛЕМЫ	5
2. ПРИЧИНЫ ВОЗНИКНОВЕНИЯ АРТРОЗА ПЕРВОГО ПЛЮСНЕФАЛАНГОВОГО СУСТАВА СТОПЫ (HALLUX RIGIDUS)	6
3. МЕТОДЫ ОБСЛЕДОВАНИЯ ПАЦИЕНТОВ	7
3.1. Клинические методики обследования	8
3.2 Методики рентгенологического обследования пациентов	11
3.3 Дополнительные методики оценки стоп	12
4. КЛАССИФИКАЦИЯ АРТРОЗА ПЕРВОГО ПЛЮСНЕФАЛАНГОВОГО СУСТАВА	12
5. ЛЕЧЕНИЕ АРТРОЗА ПЕРВОГО ПЛЮСНЕФАЛАНГОВОГО СУСТАВА СТОПЫ	13
5.1 Консервативные методы лечения артроза первого плюснефалангового сустава стопы	13
5.2 Оперативные методы лечения артроза первого плюснефалангового сустава стопы	13
6. АЛГОРИТМ ВЫБОРА ОПЕРАТИВНОГО ЛЕЧЕНИЯ ВАЛЬГУСНОГО ОТКЛОНЕНИЯ ПЕРВОГО ПАЛЬЦА СТОПЫ	16
6.1. При I стадии артроза первого плюснефалангового сустава	16
6.2. При II стадии артроза первого плюснефалангового сустава	17
6.3. При III стадии артроза первого плюснефалангового сустава	17
СПИСОК ЛИТЕРАТУРЫ	19

**Клиническое применение**

Семейная практика

Ортопедическая хирургия

**Предполагаемые пользователи**

Врачи ортопеды-травматологи

Администраторы лечебных учреждений

Юристы

**Цель клинических рекомендаций**

Правильная диагностика локтевого бурсита и правильный выбор адекватного варианта консервативного или хирургического лечения

**Составитель:** Сорокин Е.П., ФГБУ «РНИИТО им.Р.Р.Вредена» МЗ РФ

**МЕТОДОЛОГИЯ****Методы, используемые для сбора / Выбора доказательств**

Поиск в электронных баз данных

**Описание методов, используемых для сбора доказательств**

Доказательной базой для написания настоящих клинических рекомендаций являются материалы вошедшие в MedLine, базу Cochrane, материалы издательства Elsevier и статьи в авторитетных отечественных журналах по травматологии и ортопедии. Глубина поиска составляет 20 лет.

**Методы, использованные для оценки качества и силы доказательств:**

- Консенсус экспертов;
- Оценка значимости в соответствии с рейтинговой схемой (схема прилагается).

**Рейтинговая схема для оценки силы рекомендаций (Таблица 1):**

Уровни доказательств	Описание
1++	Мета-анализы высокого качества, систематические обзоры рандомизированных контролируемых исследований (РКИ), или РКИ с очень низким риском систематических ошибок
1+	Качественно проведенные мета-анализы, систематические, или РКИ с низким риском систематических ошибок
1-	Мета-анализы, систематические, или РКИ с высоким риском систематических ошибок
2++	Высококачественные систематические обзоры исследований случай-контроль или когортных исследований. Высококачественные обзоры исследований случай-контроль или когортных исследований с очень низким риском эффектов смешивания или систематических ошибок и средней вероятностью причинной взаимосвязи
2+	Хорошо проведенные исследования случай-контроль или когортные исследования со средним риском эффектов смешивания или систематических ошибок и средней вероятностью причинной взаимосвязи
2-	исследования случай-контроль или когортные исследования с высоким риском эффектов смешивания или систематических ошибок и средней вероятностью причинной
3	Не аналитические исследования (например: описания случаев, серий случаев)
4	Мнение экспертов

**Методы, использованные для анализа доказательств:**

- Обзоры опубликованных мета-анализов;
- Систематические обзоры с таблицами доказательств.

**Методы, использованные для формулирования рекомендаций:**  
консенсус экспертов.

**Рейтинговая схема для оценки силы рекомендаций (таблица 2):**

Сила	Описание
<b>A</b>	По меньшей мере, один мета-анализ, систематический обзор, или РКИ, оцененные, как 1++ , напрямую применимые к целевой популяции и демонстрирующие устойчивость результатов или группа доказательств, включающая результаты исследований, оцененные, как 1+, напрямую применимые к целевой популяции и демонстрирующие общую устойчивость результатов
<b>B</b>	группа доказательств, включающая результаты исследований, оцененные, как 2++, напрямую применимые к целевой популяции и демонстрирующие общую устойчивость результатов или экстраполированные доказательства из исследований, оцененных, как 1++ или 1+
<b>C</b>	группа доказательств, включающая результаты исследований, оцененные, как 2+, напрямую применимые к целевой популяции и демонстрирующие общую устойчивость результатов; или экстраполированные доказательства из исследований, оцененных, как 2++
<b>D</b>	Доказательства уровня 3 или 4; или экстраполированные доказательства из исследований, оцененных, как 2+

## 1. АКТУАЛЬНОСТЬ ПРОБЛЕМЫ

Hallux rigidus второе по частоте заболевание первого плюснефалангового сустава после вальгусного отклонения первого пальца стопы. Coughlin и Shurnas в 2003 году на основании метаанализа показали что 80% пациентов страдающих рассматриваемым заболеванием имеют проблему с обеими стопами, 98% отмечали наличие заболевания у своих прямых родственников, а 62 % пациентов были женщинами.

Hallux rigidus – ограничение амплитуды движений основной фаланги первого пальца стопы в первом плюснефаланговых сустава в сагиттальной плоскости в следствии развития в нем артрозных изменений. В норме тыльное сгибание в этом суставе составляет примерно 55° -65°. При этом заболевании амплитуда движений снижается до 25° - 30°.

С продолжающейся утратой тыльного сгибание продолжают и дегенеративные изменения в первом плюснефаланговом суставе, проявляющиеся ограничением движений, усиление боли, и в итоге к полной

неподвижности. В дальнейшем боль отмечается при любой попытке сгибания.

## **2. ПРИЧИНЫ ВОЗНИКНОВЕНИЯ АРТРОЗА ПЕРВОГО ПЛЮСНЕФАЛАНГОВОГО СУСТАВА СТОПЫ (HALLUX RIGIDUS)**

С тех пор как в 1887 году Дэвис-Колли впервые использовал термин *Hallux limitus*, возникали различные теории о формировании этого заболевания. Nilssonne, в 1930 году посчитал, что это заболевание является следствием наличия слишком длинной первой плюсневой кости, которая оказывает давление на основание основной фаланги. Вызвано оно неспособностью основания проксимальной фаланги производить адекватное тыльное сгибание по головку первой плюсневой кости. Такая особенность первой плюсневой кости называется *Metatarsus primus elevatus*. Kessel и Vonpey также обнаружили, что в небольшом проценте случаев рассекающий остеохондрит головки первой плюсневой кости ведет к формированию дегенеративных изменений в суставе с последующим ограничением тыльного сгибания.

Утверждение о том, что рассекающий остеохондрит в головке первой плюсневой кости участвует в формировании *Hallux rigidus* было подтверждено Goodfellow в 1966 году, обнаруживший, что травма первого пальца может нарушить целостность хряща на головке первой плюсневой кости. McMaster в 1978 году более четко определил локализацию такого повреждения – наиболее часто оно встречается на уровне тыльного края основания основной фаланги первого пальца стопы.

Root с соавт. описал *Hallux rigidus* как полиэтиологическое заболевание, включающее гипермобильность, возможную иммобилизацию сустава, относительно длинную первую плюсневую кость, *Metatarsus primus elevatus*, остеоартрит, травма, рассекающий остеохондрит, подагра и ревматоидный артрит. Нервно-мышечные расстройства вызывают гипермобильность или гиперактивность передней большеберцовой мышцы

или слабость малоберцовой мышцы, что может приводить к Hallux rigidus, вызывая нестабильность первого луча.

Hallux rigidus может быть результатом биомеханических и динамических нарушений в функции стопы. Сухожилие малоберцовой мышцы, проходя латерально по отношению к кубовидной кости и прикрепляясь к основанию первой плюсневой кости, действует как стабилизатор при ходьбе, чтобы сохранить подошвенное сгибание первого луча во время промежуточной фазы шага. Это позволяет сгибать первый палец в пропульсивной фазе шага.

При чрезмерной пронации в подтаранном суставе сухожилие малоберцовой мышцы теряет свою точку опоры на кубовидной кости и поэтому не может стабилизировать первый луч. В результате возникает гипермобильность первого луча с последующим его тыльным сгибанием, что способствует тому, что основание основной фаланги первого пальца упирается в головку первой плюсневой кости. С повторяющимися травмами в этой области, возникает костно-хрящевой дефект. Организм пытается восстановить поврежденный участок образованием новой костной ткани. Это новое формирование кости проявляется тыльным остеофитом на головке первой плюсневой кости, который приводит к дальнейшему соударению и ограничению тыльного сгибания первого пальца стопы.

Hallux rigidus также может возникнуть как осложнение после хирургического вмешательства на первом плюснефаланговом суставе.

### **3. МЕТОДЫ ОБСЛЕДОВАНИЯ ПАЦИЕНТОВ**

Всем больным, страдающим артрозом первого плюснефалангового сустава стопы, необходимо проводить комплекс обследований, включающий в себя клинические, рентгенологические и инструментальные исследования.

### 3.1. Клинические методики обследования

При клиническом обследовании пациентов выясняют жалобы, анамнез заболевания и жизни, определяют статус по органам и системам, проводят ортопедический осмотр по общепринятой методике (Маркс В.О., 1978).

Анамнез заболевания. Оценка анамнеза заболевания является очень важной частью обследования пациентов с заболеваниями стоп, так многие врачи считают, что история пациента и его заболевания, в 95% случаев позволяет поставить диагноз уже после единственного разговора (Zier B.G. et al., 1990). Информация, полученная от пациента позволяет получить ценные данные, используемые впоследствии, для выбора методики лечения пациента, учитывая его пожелания, запросы и жалобы.

В разговоре с пациентами оценивают симптомы болезни, их прогрессирование, общие факторы организма, влияющие на развитие местных признаков. Тип боли, ее локализацию и длительность, неврологические расстройства, сложности при выборе обуви, ограничение физических нагрузок также оценивали при опросе. Кроме того, у пациентов выясняют получали ли они лечение ранее и если да, то выясняют эффект от проводимой терапии – какая имела положительный результат, а какая нет.

Пациенты с Hallux Rigidus обычно обращаются с основной жалобой на боль в первом плюснефаланговом суставе. Боль чаще всего связана с нагрузкой, а также часто сочетается с отеком первого плюснефалангового сустава. Может быть покраснение вокруг сустава, хотя обычно это происходит после больших нагрузок и вызывает обострение заболевания. Заболевание чаще встречается у лиц среднего и старшего возраста. Ограничение тыльного сгибания наблюдается, как при пассивном, так и активном их исследовании. Определяются костные остеофиты, которые часто видны невооруженным взглядом.

Дополнительные клинические симптомы включают болезненные кератомы под межфаланговым суставом первого пальца стопы в результате компенсации ограничения движений в первом плюснефаланговом суставе за



счет увеличения их в межфаланговом суставе. Метатарзалгия под головками малых плюсневых костей может быть следствием гипермобильности первого луча.

Исследование сосудов стоп. Сосудистый статус пациентов с заболеваниями стоп имеет важное значение, поэтому при осмотре исследуют пульсацию на артериях нижних конечностях вообще, и на стопах в частности, таких как: тыльная артерия стопы, задняя большеберцовая артерия, подколенная артерия. Сравнивают волосяной покров, температуру, цвет стоп по сравнению с проксимальными отделами нижних конечностей и между собой.

Неврологическое исследование. Сравнивают тактильную чувствительность на обеих стопах и голени, тонус мышц обеих нижних конечностей по сравнению друг с другом.

Дерматологическое исследование. Обе ноги осматривают на предмет наличия повреждения или изъязвлений кожных покровов. Эластичность и тургор кожи сравнивают на обеих нижних конечностях. Осматривают подошвенные поверхности обеих стоп на предмет наличия гиперкератозов, после чего оценивают их размер, локализацию, плотность и болезненность.

Непосредственная оценка первого луча стопы. Осматривают первый плюснефаланговый сустав, отмечая наличие бурсита, остеофитов и пальпаторно определяя точную локализацию болезненности и ее распространенность.

Исследуют движения в первом плюснефаланговом суставе (в норме они составляют 70-90° тыльного сгибания и 30° подошвенного сгибания). Оценивают имеющиеся ограничения движений. Также на этом этапе оценивают боковую стабильность в первом плюснефаланговом суставе, в котором в норме не имеется движений в горизонтальной плоскости.

Определяют у пациентов гипермобильность первого плюснеклиновидного сустава, для чего проводят следующий тест (на примере обследования правой стопы): левой рукой между первым и

остальными пальцами зажимали с латеральной стороны II-ю, III-ю, IV-ю, V-ю плюсневые кости, не позволяя им при этом двигаться друг относительно друга, после чего правой рукой, удерживая в ней первую плюсневую кость, пытались совершить движения в первом плюснеклиновидном суставе в сагиттальной плоскости.

В норме в этом суставе имеются лишь качательные движения, а при гипермобильности они могут достигать 30-35° в сагиттальной плоскости и 10-15° в горизонтальной плоскости.

Лабораторные методы обследования. Стандартное предоперационное обследование включало в себя также электрокардиографию, клинические анализы крови и мочи, определение биохимических параметров сыворотки крови (общий белок, общий билирубин, креатинин, С-реактивный белок, глюкозу, аланинаминотрансферазу, аспаратаминотрансферазу, мочевины, холестерин), коагулограмму. При необходимости больные консультировались специалистами различного профиля (терапевт, хирург, ангиохирург, невролог). Все пациенты осматривались анестезиологом, который принимал решение о виде анестезии, назначал необходимую премедикацию.

Комплексная оценка стопы. Осуществляют ее чаще всего с использованием шкалы Американской ассоциации хирургии стопы и голеностопного сустава (AOFAS) и клинико-рентгенологической шкалы Грулье (Groulier), которые являются общепринятыми в настоящее время повсеместно для оценки результатов лечения хирургии стопы и голеностопного сустава (Ibrahim T. et al., 2007).

Шкала AOFAS 100-бальная, рассматривает и оценивает клинико-функциональные параметры стопы. Максимальные 100 баллов возможны у пациентов без боли, с полной амплитудой движений в суставах первого луча, без признаков нестабильности этих суставов, без ограничений повседневной и профессиональной активности, без ограничений в выборе и ношении обуви.

Результат лечения с использованием шкалы AOFAS оценивается следующим образом: отличный 95-100 баллов, хороший 75-94, удовлетворительный 51-74, плохой – 50 и менее баллов.

Клинико-рентгенологическая шкала Грулье 85-бальная, и в отличие от шкалы AOFAS, рассматривает не только клинические проявления, но оценивает и рентгенологические параметры переднего отдела стопы.

Результат лечения с использованием шкалы Groulier оценивается следующим образом: отличный 71-85 баллов, хороший 60-70, удовлетворительный 29-59 и плохой – 28 и менее баллов.

Анамнез заболевания, клиническое обследование пациента являются очень важными этапами диагностики заболеваний переднего отдела стопы, но они должны комбинироваться с комплексным рентгенологическим и биомеханическим исследованием стоп. Эти элементы, а также понимание биомеханики и функционирования первого плюснефалангового сустава, помогают в создании правильного алгоритма лечения артроза первого плюснеклиновидного сустава.

### **3.2 Методики рентгенологического обследования пациентов**

Всем без исключения пациентам в дооперационном периоде необходимо выполнять рентгенограммы стоп в двух проекциях. Прямая проекция выполняется следующим образом: расстояние от рентгеновской трубки до обследуемой стопы должно быть равно 1 метру, что позволяет точно определить размеры плюсневых костей и делается под углом 15 градусов относительно вертикальной плоскости, что в конечном итоге позволяет получить строгую перпендикулярную проекцию к плюсневым костям, угол атаки которых, в среднем, равен 15 градусам относительно горизонтальной плоскости.

На ранних стадиях Hallux Rigidus рентгенологически проявляется появлением остеофита на головке первой плюсневой кости. Гипермобильность первого луча может проявляться тыльным сгибанием

первого луча по сравнению с меньшими плюсневыми костями. При наличии пронации стопы, на боковой проекции, уменьшается угол наклона пяточной кости и увеличивается угол наклона таранной кости. Также может неравномерно суживаться суставная щель первого плюснефалангового сустава.

При поздних стадиях развития заболевания остеофиты отмечаются на всех поверхностях головки первой плюсневой кости, а также на основной фаланге, суставная щель часто не прослеживается.

### **3.3 Дополнительные методики оценки стоп**

Могут включать в себя оценку стояния и ходьбы пациента, стабилотография, динамометрию, подографию, плантографию, но никакой из этих способов не является обязательным и в полной мере его необходимость должна оцениваться лечащим врачом.

## **4. КЛАССИФИКАЦИЯ АРТРОЗА ПЕРВОГО ПЛЮСНЕФАЛАНГОВОГО СУСТАВА**

Современным требованиям больше всего отвечает рентгенологическая классификация Nattrup и Johnson, созданная ими в 1988 году. Авторы выделяют 3 стадии заболевания:

I стадия – незначительное сужение суставной щели, отсутствие остеофитов.

II стадия – серьезные изменения, сужение суставной щели, остеофиты на головке первой плюсневой кости и основной фаланге, кисты и зоны склерозы субхондрально.

III стадия – фиброзный анкилоз сустава, выраженные остеофиты, отсутствие суставной щели.

## **5. ЛЕЧЕНИЕ АРТРОЗА ПЕРВОГО ПЛЮСНЕФАЛАНГОВОГО СУСТАВА СТОПЫ**

### **5.1. Консервативные методы лечения артроза первого плюснефалангового сустава стопы**

Все методики направлены только лишь на купирование симптомов заболевания, не устраняя патогенетических его причин.:

- Индивидуальные ортопедические стельки:
  - поддержка головки первой плюсневой кости
  - поддержка продольного свода стопы
  - устранения вальгусного положения среднего и заднего отделов стопы
- Тейпирование
- Ортезы
- Индивидуальная сложная ортопедическая обувь
- Массаж
- ЛФК для мышц голени
- Физиотерапевтическое лечение, направленное на снятие болевого синдрома

Консервативное лечение при обострении заболевания заключается в уменьшении острых воспалительных явлений. Пероральные нестероидные противовоспалительные средства в сочетании с инъекциями стероидов и физиотерапии, как правило, имеют хороший эффект. Кроме того, отдых помогает облегчить острый период. Физические упражнения для укрепления первого луча также полезны. Пациенты, которые не реагируют на консервативное лечение, требуют хирургического вмешательства.

### **5.2. Оперативные методы лечения артроза первого плюснефалангового сустава стопы**

Все операции на первом луче стопы при лечении артроза первого плюснефалангового сустава можно разделить на две большие группы,

разделенные по отношению к сохранению первого плюснефалангового сустава: операции с сохранением сустава и операции с его удалением.

Операции, сохраняющие первый плюснефаланговый сустав. Такие оперативные вмешательства применяются лишь на I-II стадиях развития артроза и могут выполняться, как на основной фаланге, так и на первой плюсневой кости:

1. Операция Кесселя-Бонни описана в 1958 и заключается в клиновидной остеотомии основной фаланги, основание клина которой обращено к тылу. Применяется на ранних стадиях заболевания, когда еще нет выраженных повреждений хряща, а основная жалоба состоит в болезненном тыльном сгибании в первом плюснефаланговом суставе. При выполнении этой остеотомии происходит изменение плоскости движения в первом плюснефаланговом суставе и соответственно увеличивается тыльное сгибание при ходьбе.

2. Операция Уотермана (1927). Выполняется клиновидная остеотомия с клином обращенным к тылу (аналогично операции Кесселя-Бони) на уровне дистального метаэпифиза первой плюсневой кости. Изменение плоскости движений также позволяет увеличить амплитуду движений. Эта операция противопоказана при *Metatarsus primus elevatus*.

3. Если у пациентов с артрозом первого плюснефалангового сустава имеется гипермобильность в медиальном плюснеклиновидном суставе необходимо выполнять операцию артродеза первого плюснеклиновидного сустава, предложенную P.W. Lapidus в 1934 году с установкой первой плюсневой кости в положении подошвенного сгибания. Создание большего подошвенного сгибания первого плюснефалангового сустава позволяет увеличить способность фаланги к тыльному сгибанию во время пропульсивной фазы шага.

Операция Лapidуса, в отличие от остеотомий первой плюсневой кости и основной фаланги, предполагает исключение нагрузки на оперированную

конечность в послеоперационном периоде, что может рассматриваться пациентами как недостаток методики.

4. При наличии у пациента относительно длинной первой плюсневой кости оптимальным способом лечения на ранних стадиях является дистальная шевронная остеотомия первой плюсневой кости и удалением костных блоков и области остеотомии с целью укорочения.

5. Хейлэктомия описана DuVries в 1965 году. Иссечение части остеофитов иногда называют "чисткой сустава". Вмешательство осуществляется удаления медиального, латерального и дорсального остеофитов головки первой плюсневой кости, которые препятствуют тыльному сгибанию основной фаланги первого пальца..

После выполнения хейлэктомии необходима ранняя разработка движений в суставе (обычно от 7 до 10 дней), что является преимуществом данной операции.

Операции, не сохраняющие первый плюснефаланговый сустав. Такие оперативные вмешательства применяются II-III стадиях развития артроза:

1. Резекционная артропластика – операция Келлера-Брандеса, когда удаляется до 2/3 основной фаланги. Первым в нашей стране стал применять эту операцию Я.М.Волошин (1936). С целью профилактики анкилоза в плюснефаланговом суставе J.D.Singley (1872) предложил заворачивать в сустав лоскут из капсулы сустава, в нашей же стране было предложено использовать в послеоперационном периоде вытяжение за ногтевую фалангу в течение 3 недель с целью создания неоартроза, в котором пространство между головкой плюсневой кости и фрагментом основной фаланги заполняется рубцом.

Несмотря на активное внедрение операций резекционной артропластики в нашей стране и получение относительно хороших результатов (Кудинский Ю.Г., 1967), имеются данные за потерю опороспособности головки первой плюсневой кости и подвывих первого пальца стопы, тугоподвижность и развитие деформирующего артроза в первом плюснефаланговом суставе

(Карданов А.А. с соавт., 2008). Таким образом, эта операция может применяться лишь у пожилых пациентов с низкими запросами на физическую активность.

2. Эндопротезирование первого плюснефалангового сустава. Операция имеет очень ограниченные показания, а именно должна применяться у лиц среднего возраста не имеющих высокую степень физической активности. Отдаленные результаты этой операции во всем мире изучены недостаточно, а оттого ее применение должно быть ограниченным.

3. Артродез первого плюснефалангового сустава. На сегодняшний день является «золотым стандартом» при лечении артроза первого плюснефалангового сустава во всем мире. Несмотря на то, что артродез лишает первый плюснефаланговый сустав движений, он стабилизирует медиальную колонну стопы и позволяет полноценно переносить вес тела через передний отдел стопы в шаге.

## **6. АЛГОРИТМ ВЫБОРА ОПЕРАТИВНОГО ЛЕЧЕНИЯ ВАЛЬГУСНОГО ОТКЛОНЕНИЯ ПЕРВОГО ПАЛЬЦА СТОПЫ**

### **6.1. При I стадии артроза первого плюснефалангового сустава показаны:**

- Операция Кесселя-Бони;
- Операция Уотермана;
- При гипермобильности первого луча – артродез медиального плюснеклиновидного сустава по Лapidусу;
- Хейлэктомия
- Укорачивающая шевронная остеотомия.

Однако не рекомендуется выполнение дистальных остеотомий у пациентов старше 60 лет, поскольку в этом возрасте качество костной ткани головки первой плюсневой кости плохое, как и кровоснабжение, что чревато высоким риском развития аваскулярного некроза или нестабильности остеосинтеза.



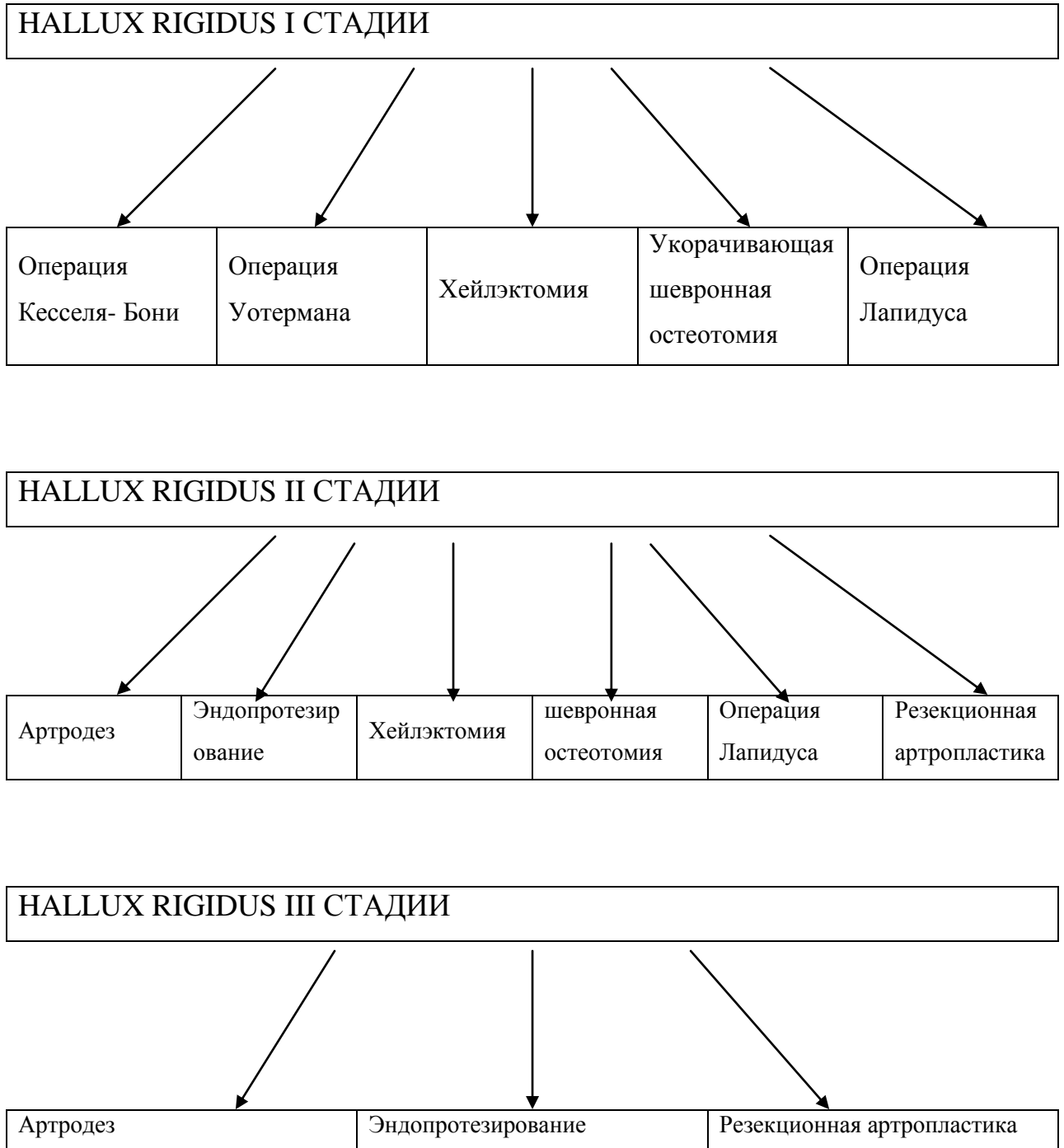
**6.2. При II стадии артроза первого плюснефалангового сустава показаны:**

- При гипермобильности первого луча – артродез медиального плюснеклиновидного сустава по Лapidусу;
- Хейлэктомия;
- Укорачивающая шевронная остеотомия;
- Артродез первого плюснефалангового сустава;
- Эндопротезирование первого плюснефалангового сустава;
- Резекционная артропластика.

**6.3. При III стадии артроза первого плюснефалангового сустава показаны:**

- Артродез первого плюснефалангового сустава;
- Эндопротезирование первого плюснефалангового сустава;
- Резекционная артропластика.

СХЕМА ВЫБОРА МЕТОДА ОПЕРАТИВНОГО ЛЕЧЕНИЯ У  
ПАЦИЕНТОВ С АРТРОЗОМ ПЕРВОГО ПЛЮСНЕФАЛАНГОВОГО  
СУСТАВА СТОПЫ



**СПИСОК ЛИТЕРАТУРЫ**

1. Карданов, А.А. Оперативное лечение деформаций и заболеваний костей и суставов первого луча стопы : дис. ... д-ра мед. наук / Карданов Андрей Асланович. – М., 2009. – с. 222.
2. Карданов, А.А. Оперативное лечение деформаций первого луча стопы: история и современные аспекты / А.А. Карданов, Л.Г. Макинян, М.П. Лукин. - М. : ИД «Медпрактика-М», 2008. - 108 с.
3. Коробко, Л.Т. Искривления пальцев стопы (кроме Hallux Valgus) : дис. ... канд. мед. наук / Коробко Л.Т. - Л., 1956. – 176 с.
4. Крамаренко, Г.Н. Заболевания стоп. Профилактика и лечение : актовая речь 21 сентября 1979 г. / Г.Н. Крамаренко. – М. : ЦИТО, 1979. - 28 с.
5. Крамаренко, Г.Н. Наш опыт хирургического лечения поперечного плоскостопия и Hallux Valgus / Г.Н. Крамаренко // Ортопед., травматол. – 1973. - № 9. – С. 11–15.
6. Маркс В.О. Ортопедическая диагностика / В.О. Маркс. - М. : Медицина, 1978. – 512 с.
7. Прозоровский, Д.В. Оценка результатов хирургического лечения деформаций переднего отдела стопы (обзор литературы) / Д.В. Прозоровский // Український морфологічний альманах. - 2010. – Т. 8, № 3. – С 114-116.
8. Черкес-Заде Д.И. Хирургия стопы/ Д.И. Черкес-Заде, Ю.Ф. Каменев. – М. : Медицина, 2002. – 250 с.
9. Brahm, S.M. Shape of the first metatarsal head in Hallux rigidus and hallux valgus / S.M. Brahm // Journal Podiatry Medical Association. – 1988. – Vol. 3, N 11. - P. 88.
10. Bonney G, MacNab I: Hallux valgus and hallux rigidus. J Bone Joint Surg 34B:366-85, 1952
11. Cavolo D, Cavallaro D, Arrington L: The Watermann osteotomy for hallux limitus. J Am Podiatry Assoc 69:52-7, 1979
12. Delagoutte, J.P. Le Pied pathologique et techniques chirurgicales / J.P. Delagoutte, F. Bonnel. – Paris : Masson, 1989. – p. 345.
13. Drago J, Oloff L, Jacobs A: A comprehensive review of hallux limitus. J Foot Surg 23:213-20, 1984
14. Feldman R, et al: Cheilectomy and hallux rigidus. J Foot Surg 22:170-4, 1983
15. Gould N: Hallux rigidus: cheilectomy or implant? Foot Ankle 1:15-20, 1981
16. Goodfellow J: Aetiology of hallux rigidus. Proc R Soc Med 59:821-4, 1966

17. Hattrup SJ, Johnson KA: Subjective results of hallux rigidus following treatment with cheilectomy. *Clin Orthop* 226:182-91, 1988
18. Hetherington, V. *Hallux Valgus and Forefoot Surgery* / V. Hetherington // Churchill Livingstone, 1994. - P. 44-48
19. Keller W: The surgical treatment of bunions and hallux valgus. *NY Med J* 80:741-42, 1904
20. Kessel L, Bonney G: Hallux rigidus in the adolescent. *J Bone Joint Surg* 40B:668-673, 1958
21. Lambrinudi C: Metatarsus primus elevatus. *Proc R Soc Med* 31:1273, 1938
22. Lapidus, P.W. The operative correction of the metatarsus primus varus in hallux valgus / P.W. Lapidus // *Surg. Gynecol. Obstet.* - 1934. – Vol. 58. - P. 183-190.
23. Lapidus P: Dorsal bunion: its mechanics and operative correction. *J Bone Joint Surg* 22:627-37, 1940
24. LaPorta, G. X-ray evaluations of hallux abducto valgus deformity / G. LaPorta, T. Melillo, D. Olinsky // *J. Am. Podiatr. Assoc.* – 1974. – Vol. 64. – P. 544-560.
25. Mann, R.A. *Operative Therapie in den USA* / R.A. Mann, C.J. Wirth, R. Ferdini, N. Wulker. – Berlin, Heidelberg, New York : Springer, 1993. – 565 p.
26. Mann R (ed): *DuVries' Surgery of the Foot*, 4th Ed., p. 263. CV Mosby, St Louis, 1978
27. Mann R, Clanton T: Hallux rigidus: treatment by cheilectomy. *J Bone Joint Surg* 70A:400-6, 1988
28. McKay D: Dorsal bunions in children. *J Bone Joint Surg* 65A:975-80, 1983
29. McGlamry, E.D. *Comprehensive Textbook of Foot Surgery* / E.D. McGlamry. - Baltimore : Williams & Wilkins, 1987. – p 345-360.
30. McKeever D: Arthrodesis of the first metatarsophalangeal joint for hallux valgus, hallux rigidus and metatarsus primus varus. *J Bone Joint Surg* 34A:129-34, 1952
31. McKeever D: Arthrodesis of the first metatarsophalangeal joint for hallux valgus, hallux rigidus and metatarsus primus varus. *J Bone Joint Surg* 34A:129-34, 1952
32. McMaster M: The pathogenesis of hallux rigidus. *J Bone Joint Surg* 60B:82-7, 1978
33. Mercado, O.A *An atlas of foot surgery* / O.A. Mercado. - Oak Park, Ill. : Carolando Press, 1979. – 430 p.
34. Meyer J, et al: Metatarsus primus elevatus and the etiology of hallux rigidus. *J Foot Surg* 26:237-41, 1987
35. Nilsson H: Hallux rigidus and its treatment. *Acta Orthop Scand* 1:295-303, 1930

36. Pontell D, Gudas C: Retrospective analysis of surgical treatment of hallux rigidus/limitus. *J Foot Surg* 27:503-10, 1988
37. Regnauld B: *The Foot (Techniques Chirurgicales du Pied)*, p. 335. Springer-Verlag, New York, 1986
38. Root M, Orien W, Weed J: *Normal and Abnormal Function of the Foot*, Vol. 2, p. 358. Clinical Biomechanics Corp., Los Angeles, 1977
39. Rzonca E, Levitz S, Lue B: Hallux equinus. *J Am Podiatry Assoc* 74:390-3, 1984
40. Steel, M.W. Radiographic measurements of the normal foot / M.W. Steel, K.A. Johnson, M.A. De Witz // *Foot Ankle*. – 1980. – Vol. 1. – P. 151–158.
41. Swanson A, Lunsden R, Swanson G: Silicone implant arthroplasty of the great toe. *Clin Orthop* 142:30-43, 1979
42. Wulker, N. *Hallux Valgus Hallux Rigidus* / N. Wulker. – Stuttgart : Enke, 1997. – p. Young, J.K. The etiology of hallux valgus of the intermetatarsium / J.K. Young // *Am. J. Orthop. Surg.* – 1909. – Vol. 7. – P.