

МИНИСТЕРСТВО ЗДРАВООХРАНЕНИЯ РОССИЙСКОЙ ФЕДЕРАЦИИ

БОЛЕЗНЬ ШОЙЕРМАНА-МАУ

Клинические рекомендации

(M40.1, Q77.8)

Новосибирск
2013

АННОТАЦИЯ

Национальные клинические рекомендации описывают технологию хирургического лечения больных с деформациями позвоночника (кифозы, кифосколиозы) на почве болезни Шойермана-Мау, включая предоперационное обследование, планирование и технику выполнения хирургического вмешательства, послеоперационную реабилитацию и контроль получаемых результатов.

Клинические рекомендации предназначены травматологам-ортопедам, детским ортопедам для использования в условиях специализированного травматолого-ортопедического отделения стационаров медицинских организаций.

Требования к квалификации персонала: высшая квалификационная категория, стаж по специальности не менее 5 лет, дополнительное повышение квалификации в количестве не менее 72 часов.

Патенты:

№2187308 от 20.08.2002 г. «Способ лечения у детей болезни Шойермана-Мау», патентообладатель: ФГУ «ННИИТО Росмедтехнологий», авторы: Е.В.Калашникова, А.М.Зайдман.

№2187960 от 27.08.2002 г. «Способ прогнозирования болезни Шойермана-Мау», патентообладатель: ФГУ «ННИИТО Росмедтехнологий», авторы: Е.В.Калашникова, А.М.Зайдман.

№2447854 от 21.04.2010 г. «Способ коррекции ригидного кифоза Шейерманна» патентообладатель: ФГУ «ННИИТО Росмедтехнологий», авторы: Новиков В.В., Васюра А.С., Михайловский М.В., Сорокин А.Н.

Составитель: доктор мед. наук, профессор Михайловский М.В., ФГБУ «ННИИТО им. Я.Л.Цивьяна» МЗ РФ

Рецензенты:

ОГЛАВЛЕНИЕ

МЕТОДОЛОГИЯ	4
ВВЕДЕНИЕ	7
ДИАГНОСТИЧЕСКИЕ ПРИНЦИПЫ КЛИНИЧЕСКИХ РЕКОМЕНДАЦИЙ	12
ПОКАЗАНИЯ К ИСПОЛЬЗОВАНИЮ КЛИНИЧЕСКИХ РЕКОМЕНДАЦИЙ	14
ПРОТИВОПОКАЗАНИЯ К ПРИМЕНЕНИЮ КЛИНИЧЕСКИХ РЕКОМЕНДАЦИЙ	15
СТЕПЕНЬ ПОТЕНЦИАЛЬНОГО РИСКА ПРИМЕНЕНИЯ КЛИНИЧЕСКИХ РЕКОМЕНДАЦИЙ	16
ОПИСАНИЕ КЛИНИЧЕСКИХ РЕКОМЕНДАЦИЙ	16
Предоперационное обследование	16
Двухэтапное оперативное вмешательство	16
ВОЗМОЖНЫЕ ОСЛОЖНЕНИЯ И СПОСОБЫ ИХ УСТРАНЕНИЯ	24
ЭФФЕКТИВНОСТЬ ИСПОЛЬЗОВАНИЯ КЛИНИЧЕСКИХ РЕКОМЕНДАЦИЙ	24
СПИСОК ЛИТЕРАТУРЫ	26

МЕТОДОЛОГИЯ

Методы, использованные для сбора/селекции доказательств:

поиск в электронных базах данных, библиотечные ресурсы.

Описание методов, использованных для сбора/селекции доказательств:

доказательной базой для рекомендаций являются публикации, вошедшие в Кохрайновскую библиотеку, базы данных EMBASE и MEDLINE, а также статьи в ведущих специализированных рецензируемых отечественных медицинских журналах по данной тематике. Глубина поиска составляла 10 лет.

Методы, использованные для оценки качества и силы доказательств:

- Консенсус экспертов;
- Оценка значимости в соответствии с рейтинговой схемой (табл. 1-2).

Таблица 1. Рейтинговая схема для оценки уровня доказательств

Уровни доказательств	Описание
1++	Мета-анализы высокого качества, систематические обзоры рандомизированных контролируемых исследований (РКИ), или РКИ с очень низким риском систематических ошибок
1+	Качественно проведенные мета-анализы, систематические, или РКИ с низким риском систематических ошибок
1-	Мета-анализы, систематические, или РКИ с высоким риском систематических ошибок
2++	Высококачественные систематические обзоры исследований случай- контроль или когортных исследований. Высококачественные обзоры исследований случай-контроль или когортных исследований с очень низким риском эффектов смешивания или систематических ошибок и средней вероятностью причинной взаимосвязи
2+	Хорошо проведенные исследования случай-контроль или когортные исследования со средним риском эффектов смешивания или систематических ошибок и средней вероятностью причинной взаимосвязи
2-	Исследования случай-контроль или когортные исследования с высоким риском эффектов смешивания или систематических ошибок и средней вероятностью причинной
3	Не аналитические исследования (например: описания случаев, серий случаев)
4	Мнение экспертов

Методы, использованные для анализа доказательств:

- Обзоры опубликованных мета-анализов;
- Систематические обзоры с таблицами доказательств.

Методы, использованные для формулирования рекомендаций:
консенсус экспертов.

Таблица 2. Рейтинговая схема для оценки силы рекомендаций

Сила	Описание
A	По меньшей мере, один мета-анализ, систематический обзор, или РКИ, оцененные, как 1++ , напрямую применимые к целевой популяции и демонстрирующие устойчивость результатов; или группа доказательств, включающая результаты исследований, оцененные, как 1+ , напрямую применимые к целевой популяции и демонстрирующие общую устойчивость результатов
B	Группа доказательств, включающая результаты исследований, оцененные, как 2++ , напрямую применимые к целевой популяции и демонстрирующие общую устойчивость результатов; или экстраполированные доказательства из исследований, оцененных, как 1++ или 1+
C	Группа доказательств, включающая результаты исследований, оцененные, как 2+ , напрямую применимые к целевой популяции и демонстрирующие общую устойчивость результатов; или экстраполированные доказательства из исследований, оцененных, как 2++
D	Доказательства уровня 3 или 4 ; или экстраполированные доказательства из исследований, оцененных, как 2+

Индикаторы доброкачественной практики (Good Practice Points - GPPs):

рекомендуемая доброкачественная практика базируется на клиническом опыте членов рабочей группы по разработке рекомендаций.

Консультация и экспертная оценка:

проект рекомендаций был рецензирован независимыми экспертами, которых попросили прокомментировать, прежде всего, доходчивость и точность интерпретации доказательной базы, лежащей в основе рекомендаций.

Рабочая группа:

для окончательной редакции и контроля качества рекомендации были повторно проанализированы членами рабочей группы, которые пришли к заключению, что все замечания и комментарии экспертов приняты во внимание,

риск систематических ошибок при разработке рекомендаций сведен к минимуму.

Основные рекомендации:

сила рекомендаций (A-D), уровни доказательств (1++, 1+, 1-, 2++, 2+, 2-, 3, 4) и индикаторы доброкачественной практики (good practice points - GPPs) приводятся при изложении текста рекомендаций.

ВВЕДЕНИЕ

Ювенильные кифозы были известны задолго до открытия лучей Рентгена. После открытия рентгеновских лучей датский ортопед Holger Scheuermann в 1920 г. первым описал рентгенографические проявления деформации. Он полагал, что кифоз - следствие клиновидности тел позвонков и описал характерные изменения тела позвонка при клиновидности. В 1964 г. Sorenson предложил определять болезнь Шойермана как кифоз с включением трех соседних вершинных позвонков с клиновидностью их тел 5° и более.

Хирургическому лечению болезни Шойермана до середины 70-х годов не было посвящено ни одного серьезного исследования. Немногочисленные хирурги, интересовавшиеся этим вопросом, но нередко почти не имевшие собственного практического опыта, обсуждали вероятную эффективность операции заднего спондилодеза и оптимальную протяженность зоны костного блока (Ferguson, 1956; Moe, 1965; Roaf, 1960).

D.Bradford et al. (1975) в течение 10 лет оперировали 22 больных, используя метод дорсальной коррекции с помощью контракторов Harrington. Послеоперационная иммобилизация продолжалась в среднем 9,8 месяца, причем часть больных (14 человек) находилась на строгом постельном режиме в среднем 5 месяцев. Оценивая результаты лечения (табл. 3), авторы отметили, что у 16 пациентов из 22 потеря коррекции превысила 5° , что было расценено как осложнение. Причинами этих осложнений были названы: исходная величина кифотической деформации, недостаточная протяженность спондилодеза (не все сегменты, формирующие кифоз, были включены в блок) и степень клиновидности тел позвонков. Эти первые неудачи побудили авторов в корне пересмотреть подход к лечению пациентов с ювенильными кифозами. При наличии деформации более 75° и клиновидности тел вершинных позвонков более 15° они сочли необходимым рекомендовать двухэтапное лечение, включающее вентральную дискэктомию и спондилодез, а затем - дорсальный спондилодез с контракторами Harrington. При этом подчеркивалось, что один из важнейших компонентов вентрального вмешательства - рассечение передней продольной связки, что должно в значительной степени облегчить последующую коррекцию. Между первым и вторым этапами хирургического лечения рекомендовалось осуществлять гало-фemorальную тракцию, начинаемую сразу после госпитализации. В ходе дорсального вмешательства следует использовать контракторы Harrington. Три пары наиболее краниально расположенных крюков устанавливаются на поперечные отростки, а три пары наиболее каудально расположенных - под дужки позвонков. Тщательно выполненный спондилодез завершает операцию. Через 7 дней больного поднимают в корсете Risser, причем кольцо гало-аппарата крепится к корсету. Если даже в этих условиях отмечается потеря коррекции, больного укладывают в положение на спине на 4-6 месяцев [уровень доказательств 2+].

Таблица 3. Сравнительные результаты лечения по данным разных авторов.

Авторы	Кол-во больных	Средний возраст (лет)	Хирургический метод	Тракция (дней)	Иммобилизация (мес.)	Кифоз до операции (град.)	Кифоз после операции (град.)	Кифоз в конце срока наблюдения (град.)	Потеря коррекции (град.)	Средний срок наблюдения (лет)
Bradford et al 1975	22	17	Контр. Harri	-	9	60,3 84,2	26,4 35,3	38,4 55,4	12 10,1	3 3
Taylor et al 1979	27	16,7	Контр. Harri	-	3	72	46,1	51,8	5,7	2
Mc Phee et al 1983	10	до 20	Контр. Harri	-	12	60	32	46	14	1
Otsuka et al 1990	10	18,4	Контр. Harri	-	6-9	71,5	31,5	39,3	7,8	2
Sturm et al 1993	39	19	Контр. Harri	-	6	71,5	32,7	37,7	5	3
В среднем						69,9	34,1	44,8	10,7	
Bradford et al 1980	24	21	Harri + BC	14	9	77	41	47	6	2-6
Mc Phee et al 1983	12	до 20	Harri + BC	14	7	71	35	38	3	1
Heine et al 1984	11	22,6	Harri + BC	-	-	75,7	38,6	41	2,4	3
Nerubay et al 1986	14	21	Harri + BC	14	10	76	49	54	5	3,5
Lowe 1987	24	21,5	Luque + BC	10	-	84,6	44,2	49,8	5,6	3
В среднем						76,8	41,1	45,9	4,8	

D. Bradford et al. (1975) подчеркивали, что такой план лечения необходим больным с грубыми деформациями позвоночника, а при кифозах менее 75° и клиновидности апикальных позвонков менее 10° вполне достаточно дорсального вмешательства.

В 1977 г. Т.В. Enslin впервые описал комбинированный переднезадний доступ, когда одно вмешательство следует непосредственно за другим. H. Shufflebarger et al. (1991), прооперировав большую группу больных, в том числе, 26 пациентов с ювенильными кифозами, пришли к выводу, что одномоментное двухэтапное вмешательство (same-day surgery) дает очень большое количество преимуществ: укорачивается суммарное время операции, кровопотеря, длительность необходимого дренирования плевральной полости, снижается количество осложнений, резко (в три раза) сокращается койко-день, значительно улучшается коррекция деформации. Кроме того, эмоциональный стресс, переживаемый больными и их родственниками, также уменьшается - одна операция вместо двух. Таким образом, комбинированное вмешательство не только более эффективно, но и менее опасно.

С 1983 года в хирургии деформаций позвоночника применяется инструментарий Cotrel-Dubousset и его аналоги (инструментарий III поколения).

Установка крючков CDI планируется предоперационно и зависит от характера и типа деформации (этиология, величина, протяженность, ригидность,

наличие противоискривления и т.д.). Крюки могут размещаться на дужках (инфра - или супраламинарно), поперечных отростках или в области корней дужек. С обеих сторон от линии остистых отростков укладываются стержни, которые вводятся в просвет каждого крюка и жестко фиксируются к ним специальными гайками. Оба стержня, в свою очередь, соединяются двумя или тремя устройствами для поперечной тяги, что позволяет сформировать жесткую рамочную структуру. Стержни можно изгибать как до, так и после имплантации, что позволяет формировать контур позвоночника во фронтальной и сагиттальной плоскостях. Операция завершается задним спондилодезом.

Жесткая многоточечная фиксация позволяет отказаться от внешней иммобилизации в послеоперационном периоде и обеспечивает в подавляющем большинстве случаев минимальную потерю коррекции. В числе прочих деформаций позвоночника CDI применяется и в лечении ювенильных кифозов (Михайловский, Сарнадский, 1997; Райе, 1996; Vas et al., 1995).

Установка имплантатов осуществляется по плану, который может варьировать в зависимости от опыта и личных предпочтений оперирующего хирурга, но в обязательном порядке предполагает формирование нескольких захватов в области верхнего и нижнего "колена" кифоза. Краниальные захваты в средне- и верхнегрудном отделах позвоночника формируются из крюков, устанавливаемых на корни дужек (педикулярные крюки) и поперечные отростки. При этом педикулярный и поперечный крюки, формирующие один захват, могут располагаться на одном позвонке или на соседних - например, педикулярный крюк на уровне Th₅ позвонка, а поперечный - на уровне Th₄ позвонка. Базовый инструментарий позволяет путем компрессии создать напряжение между крюками и обеспечить максимально жесткую фиксацию.

В области каудального "колена" кифоза, то есть, в переходном грудопоясничном отделе позвоночника захваты формируются из ламинарных крюков, которые помещаются на верхние или нижние поверхности полудужек. Количество и расположение захватов, как уже отмечалось, может быть различным, но обязательно в зону блока включается вся протяженность кифотической деформации (от конечного до конечного позвонка), а также начальные отделы поясничного лордоза с целью формирования "гладкого" перехода и профилактики развития так называемых переходных кифозов (conjunctioal kyphosis). Естественно, что захваты следует формировать симметрично справа и слева от линии остистых отростков. Два стержня изгибаются в соответствии с нормальным сагиттальным контуром позвоночника, поочередно вставляются в крюки на обеих сторонах и фиксируются гайками, позволяя в результате получить коррекцию деформации и надежно ее зафиксировать. Затем стержни соединяются двумя или тремя поперечными тяговыми устройствами. На любом уровне крючковая фиксация может быть заменена на транспедикулярные шурупы.

Операция может быть выполнена в один или в два этапа. В качестве I этапа выполняется уже неоднократно упоминавшаяся операция иссечения межпозвонковых дисков и межтелового спондилодеза.

Проблема, которая может быть решена внедрением данных КР в практическое здравоохранение – повышение качества жизни достаточно большой группы людей в возрасте 16-20 лет и обеспечение социальной, профессиональной и иной активности на все последующие годы.

Консервативное лечение направлено на предупреждение дальнейшего прогрессирования деформации, улучшение осанки, функции внешнего дыхания и сердечно-сосудистой системы и включает рациональный двигательный режим и питание, общеукрепляющие и закаливающие процедуры, консервативные ортопедические мероприятия (ношение корсета, пребывание в гипсовой кровати), активную коррекцию деформации (физические упражнения), гидрокинезотерапию, массаж, пассивную коррекцию деформации (лечение положением), физиотерапию (электростимуляция мышц), занятия спортом (лыжи, плавание).

В комплексе консервативной терапии большинства деформаций позвоночника основное место занимает **корсетотерапия**. Это определяет существование в мире множества корригирующих конструкций. Самыми известными и широко применяемыми являются корсеты Милвоки и Бостонская корсетная система. Однако они имеют значительные конструктивные недостатки, которые снижают эффективность коррекции и создают неудобства при эксплуатации: корригирующее воздействие лишь в одной плоскости; невозможность воздействия на ротационный компонент деформации, нелокализованное приложение корригирующих усилий на деформацию, деформирующее воздействие на нижнюю челюсть, тракционное воздействие на шейный отдел позвоночника, невозможность самообслуживания, ограничение двигательной активности пациента.

Конструкция корригирующего корсета МФК «1КП-ОЛ» исключает эти недостатки и позволяет повысить эффективность корсетотерапии, снижая количество больных, нуждающихся в оперативном лечении, и процент инвалидизации при деформациях позвоночника у детей; имеет ряд преимуществ:

- воздействие корригирующей нагрузки одновременно в трех плоскостях – во фронтальной, сагиттальной и горизонтальной, что позволяет предотвратить перераспределение деформации из одной плоскости в другую;
- воздействие на ротационную компоненту деформации асимметричной деротирующей нагрузкой;
- локализованное приложение корригирующих усилий на область вершины и основания деформации, что делает возможной коррекцию даже самых «коротких» сколиотических дуг;
- исключение воздействия верхней опоры корсета на плечевой пояс, шейный отдел позвоночника и череп, что позволяет избежать таких осложнений, как

деформация нижней челюсти, дегенеративные изменения в шейном отделе позвоночника и т.д.;

- компактные размеры опорных пластин и корсета в целом практически не ограничивают двигательную активность пациента;
- легкость эксплуатации корсета пациентом (снимается и надевается ребенком дошкольного возраста без посторонней помощи).

Показания к использованию корригирующего корсета:

1. Идиопатический прогрессирующий сколиоз II-III степени.
2. Идиопатический прогрессирующий IV степени - для сдерживания развития деформации до возраста завершения формирования скелета, оптимального с точки зрения хирургического лечения.
3. Симптоматический сколиоз (при генетических синдромах: Марфана, Элерса-Данлоса, нейрофиброматозе и т.д.).
4. Статический сколиоз II-III степени.
5. Ювенильный остеохондроз позвоночника, осложненный сколиотической деформацией при наличии болевого синдрома.
6. Юношеский кифоз (болезнь Шюерманна-Мау).

Противопоказания к использованию корсета:

1. Хронические соматические заболевания в стадии декомпенсации.
2. Инфекционные заболевания.
3. Патология кожных покровов в местах соприкосновения с корсетом.
4. Неврологическая патология с двигательными нарушениями.
5. Психические заболевания в стадии обострения.

Технология применения корсетотерапии:

Перед применением корсета проводится осмотр врачом травматологом-ортопедом, рентгенологическое исследование позвоночника в 2-х проекциях, обследование на компьютерном оптическом топографе.

Изготовление корсета ортотехником:

Особыми технологическими приемами рама корсета выгибается так, чтобы задать оптимальный сагиттальный профиль для конкретного пациента. В процессе корсетотерапии профиль рамы может меняться в соответствие с поставленными задачами формирования осанки. Методики конструирования силовой схемы позволяют усиливать фиксацию или коррекцию туловища, усиливать деротацию или коррекцию кифоза и пр.

Корсет состоит из металлической рамы и системы ремней. Рама из высокопрочного алюминиевого сплава располагается на спине и является базой, на которой построена силовая схема коррекции деформации. В то же время рама формирует сагиттальный профиль спины. Силовая схема строится системой силовых ремней, устанавливаемых на раме согласованно с типом деформации, размерами туловища и задачами корсетотерапии таким образом, что можно не только создавать персональные схемы, проявляющие себя в трех ортогональных плоскостях, но и модифицировать силовую схему в процессе коррекции.

Порядок надевания корсета строго регламентирован. Корсет носится круглосуточно, снимается для проведения гигиенических мероприятий, лечебных процедур, не более чем на 40-50 минут подряд. Таким образом, пациент находится в корсете не менее 20 часов в сутки.

Условия корсетотерапии:

- ежедневные занятия ЛФК;
- массаж, аппаратная физиотерапия курсами 2- 3 раз в год;
- обязательное топографическое обследование;
- рентгенологический контроль;
- строгое соблюдение режима ношения корсета;
- периодические осмотры травматологом-ортопедом с антропометрией не реже 1 раза в 4 месяца.

Возможные осложнения и способы их устранения:

1. Образование мацераций, гнойников в местах потертостей от ремней. Устраняется путем временного прекращения корсетотерапии и обработки кожных покровов антисептиками.
2. Возникновение болей в области ребер и грудины при неадекватном нагружении. Устраняется путем ослабления нагрузки.
3. Снижение жизненной емкости легких. Компенсируется назначением дополнительных упражнений ЛФК и дыхательной гимнастики.

ДИАГНОСТИЧЕСКИЕ ПРИНЦИПЫ КЛИНИЧЕСКИХ РЕКОМЕНДАЦИЙ

Болезнь Шойермана-Мау - вероятно генетически детерминированное состояние, основным клиническим проявлением которого является грубый пологий кифоз ниже-грудного отдела позвоночника и постепенно усиливающийся с годами болевой синдром.

Болезнь Шойермана встречается в общей популяции с частотой 0,4 - 8,3%, в зависимости от того, что кладется в основу диагноза - клиника или рентгенографическая картина (Bradford, 1995). Можно предположить, что столь высокая частота заболевания объясняется включением в эту группу так называемых атипичных форм, которые в нашей стране чаще трактуются как ювенильные остеохондрозы. В школьном скрининговом обследовании, начатом в 1972 г., E.Ascani et al. (1977) отметили частоту болезни, приближающейся к 1%. Соотношение мужчин к женщинам равно 1:1,4. По данным D.Bradford et al. (1974), это соотношение составляет 2:1. Определение возраста начала заболевания затруднено, так как типичные рентгенографические изменения редко выявляются ранее 10-11 летнего возраста. Однако, в возрасте 12-13 лет эти изменения, включая клиновидность и кифоз, обычно наличествуют [уровень доказательств 2++].

Основным клиническим проявлением болезни Шойермана является пологая кифотическая деформация различной степени выраженности. Вершина

кифоза наиболее типично располагается в нижнегрудном отделе позвоночника, хотя встречаются как среднегрудные и верхнепоясничные деформации. Сколиотический компонент, если он есть, обычно невелик и очень мало влияет на клиническую картину. Обычно кифоз формируется в возрасте 12-14 лет у девушек и несколько позднее – у юношей. Отличительной особенностью ювенильных кифозов является их ригидность. Рентгенографические находки. Выполняются обзорные спондилограммы грудного и поясничного отделов позвоночника в двух стандартных проекциях, а также функциональная (в положении гиперэкстензии) рентгенограмма грудного отдела позвоночника. Рентгенограммы поясничного отдела позвоночника дают возможность оценить величину компенсаторного гиперлордоза, а также состояние межсуставных отделов дужек нижнепоясничных позвонков – на предмет наличия спондилолиза.

Характерные изменения включают клиновидность тел позвонков, грыжи Шморля, неровность замыкательных пластинок. Небольшой сколиоз (10-20°) с ротацией позвонков или без нее отмечается в 20-30% случаев (Bradford et al., 1974). Факт сохранения сосудистых щелей показывает степень созревания позвоночника и не имеет этиологической или прогностической ценности. Поздние изменения у больных старше 40 лет включают дополнительно признаки дегенерации - вентральные спондилофиты и спондилоартроз [2++].

С.А. Рейнберг (1964) различает три рентгенографические стадии болезни. Первая стадия характеризуется неоднородностью теней апофизов тел позвонков, которые представляются как бы разрыхленными, сегментированными, их контуры приобретают извилистость. Таким же изменениям подвергаются прилежащие к апофизам контуры замыкательных пластинок тел позвонков. Неровной становится и апофизарная линия, отделяющая апофизы от тел позвонков. Основным признаком второй стадии является клиновидная деформация тел позвонков, причем в наибольшей степени деформируются тела позвонков, расположенные на вершине кифотической деформации. Формируется рентгенографическая картина грыж Шморля – склеротические полуовальные ободки, являющиеся отображением реакции костной ткани на внедрившиеся в ее толщу элементы межпозвонкового диска. На третьей стадии апофизы сливаются с телами позвонков. При больших кифотических деформациях передние углы тел позвонков несколько заостряются и вытягиваются вентрально. Собственно кифотическая деформация и формируется за счет нескольких клиновидно деформированных позвонков, расположенных на вершине. Начиная с третьей декады жизни, у многих больных появляются признаки дегенеративного процесса (остеохондроз, спондилоартроз). Это качественно новое состояние Е.В. Калашникова (1999) предлагает рассматривать как IV стадию болезни – стадию отдаленных последствий [2+].

D. Bradford (1995) считает, что наилучшими диагностическими критериями являются: 1 - неровность замыкательных пластинок, 2 - явное сужение

межпозвоночных пространств, 3 - одно или более тел позвонков с клиновидностью 5° и более, 4 - увеличение нормального грудного кифоза до величины более 45° [2-].

Алгоритм постановки диагноза

При наличии пологого кифоза в ниже-грудном или грудопоясничном отделе позвоночника необходимо выполнение обзорных спондилограмм, которые позволяют выявить основные рентгеновские симптомы болезни Шойермана и, таким образом, сформулировать диагноз.

Болезнь Шойермана следует отличать от постуральной круглой спины (ПКС). Дети с ПКС имеют легкое или умеренное увеличение грудного кифоза (40-60°) и усиленный поясничный лордоз. Хотя кифоз иногда может быть и больше, клинически он вполне мобилен, легко исправляется активно и не сопровождается мышечными контрактурами. На рентгенограммах - нормальные контуры тел позвонков без клиновидности и неровности замыкательных пластинок. D.Bradford (1995) подчеркивает, что поскольку рентгенографические симптомы болезни Шойермана могут не проявляться до 10-12 летнего возраста, возможна ошибочная диагностика ПКС [2-]. Возможно также, что грубая нелеченная ПКС прогрессирует с развитием болезни Шойермана с клиновидными телами позвонков. Наконец, существует *атипичная форма болезни Шойермана*, причем в двух вариантах: вариант 1 - изменения тел позвонков без клиновидности или усиленного кифоза, вариант 2 - усиленный кифоз без клиновидной деформации тел позвонков. В первом случае больные часто жалуются на боли в позвоночнике при наличии неровных замыкательных пластинок, суженных межпозвоночных пространств, узлов Шморля. Эти изменения могут полностью ограничиваться грудопоясничным отделом позвоночника, приводя даже к небольшим (менее 40°) кифозам (Edgren, 1957; Scheuermann, 1920). В другой ситуации можно видеть структуральный кифоз подростка без изменений замыкательных пластинок и клиновидности тел позвонков. Не всегда, но возможно развитие клинической картины классической болезни Шойермана. Связь этих деформаций между собой неизвестна. D.Bradford (1995) полагает, что все это - вариации или, возможно, подтипы одного патофизиологического состояния.

ПОКАЗАНИЯ К ИСПОЛЬЗОВАНИЮ КЛИНИЧЕСКИХ РЕКОМЕНДАЦИЙ

Перечень заболеваний с кодами МКБ-10, при которых показано применение клинических рекомендаций (табл. 4)

Таблица 4. Нозологические формы заболеваний

Нозологическая форма заболевания	Код МКБ-10
---	-------------------

Дорсопатии, множественные отделы позвоночника	M40.1
Другая остеохондродисплазия с дефектами роста трубчатых костей и позвоночного столба	Q77.8

Необходимость в хирургической коррекции кифоза при болезни Шойермана-Мау возникает сравнительно редко. Показаниями к хирургической коррекции деформации позвоночника являются:

- кифоз более 65-70° у больных с завершенным или завершающимся ростом скелета;
- грубый косметический дефект;
- выраженный болевой синдром, который не удается купировать методами консервативного лечения в течение длительного времени;
- неврологическая симптоматика, развившаяся как следствие прогрессирования деформации либо сопутствующая ей.

ПРОТИВОПОКАЗАНИЯ К ПРИМЕНЕНИЮ КЛИНИЧЕСКИХ РЕКОМЕНДАЦИЙ

Решение вопроса о хирургическом лечении требует патогенетического и строго индивидуального подхода, учитывающего цель операции, результаты лечения, риск предстоящего вмешательства и возможные осложнения в послеоперационном периоде. Следовательно, основной задачей плановой операции является выбор наиболее рационального метода хирургического лечения и анестезиологического обеспечения, а в ряде случаев, учитывая данные предоперационного обследования, требуется отсрочка или отказ от хирургического вмешательства.

Абсолютным противопоказанием к плановому хирургическому лечению является тяжелое общее состояние пациента, обусловленное нарушением функции жизненно-важных органов и систем (декомпенсация сердечно-сосудистой системы III ст., отсутствие резервов дыхания со снижением показателей ЖЕЛ и ФЖЕЛ более 70% от возрастной нормы).

Относительными противопоказаниями к хирургическому лечению являются острые (хронические) заболевания или грубые врожденные изменения внутренних органов, требующие предварительной хирургической коррекции или проведения медикаментозной терапии:

- острые инфекционные и паразитарные заболевания;
- патология сердца (врожденные нелеченные пороки сердца, сложные нарушения ритма сердечной деятельности);
- хронические заболевания дыхательной системы и врожденные пороки развития органов дыхания;
- заболевания печени (острые гепатиты, хронические гепатиты в стадии выраженной активности процесса);
- болезни крови (тромбоцитопении, тромбоцитопатии, тяжелые анемии);

- заболевания почек с явлениями почечной недостаточности;
- заболевания щитовидной железы (гипертиреоз, гипотиреоз);
- заболевания паращитовидных желез (гипопаратиреоз);
- патология надпочечников;
- онкологические заболевания;
- другие патологические состояния.

Относительным противопоказанием являются также ранее проведенные одно - и многоэтапные операции на позвоночнике, особенно включавшие костную пластику с формированием протяженного костного блока (как дорсального, так и вентрального) и операции, осложнившиеся нагноением.

СТЕПЕНЬ ПОТЕНЦИАЛЬНОГО РИСКА ПРИМЕНЕНИЯ КЛИНИЧЕСКИХ РЕКОМЕНДАЦИЙ

Класс 3 – медицинская технология с высокой степенью риска, оказывает прямое хирургическое воздействие на органы и ткани организма.

ОПИСАНИЕ КЛИНИЧЕСКИХ РЕКОМЕНДАЦИЙ

Предоперационное обследование

Клиническое обследование включает осмотр ортопеда, невропатолога, педиатра или терапевта и при необходимости – узких специалистов.

Рентгенографическое обследование: обзорные и функциональные рентгенограммы грудного и поясничного отделов позвоночника, рентгенография черепа и шейного отдела позвоночника (по показаниям), ЯМР-исследование содержимого позвоночного канала, при наиболее тяжелых деформациях – спиральная компьютерная томография, тракционная проба (осмотр невропатолога и фасная спондилография в положении виса с полным весом тела).

Лабораторные исследования: общие анализы крови и мочи, биохимическое исследование крови, свертывающая система, группа крови и Rh-фактор, ЭКГ, ЭЭГ и ЭМГ (по показаниям), функция внешнего дыхания.

Все больные подвергаются обследованию на компьютерном топографе.

Двухэтапное оперативное вмешательство

Наркоз - эндотрахеальный.

Положение больного - на спине с приподнятым правым краем туловища. При наличии сколиотического компонента деформации более 30° целесообразно осуществлять доступ со стороны выпуклости деформации.

Линейным разрезом по ходу ребра, соответствующего позвонку, расположенному на 1-2 уровня краниальнее вершины деформации, послойно рассекаются кожа, подкожная клетчатка, фасция, плоские мышцы грудной стенки, наружный листок надкостницы намеченного ребра. Ребро выделяется

поднадкостнично и резецируется в пределах раны, то есть, от паравертебральной до передней аксиллярной линии. Рассекаются глубокий листок надкостницы и костальная плевро. Края раны разводятся ранорасширителем. Полость плевры тщательно ревизуется на предмет выявления спаечного процесса или иных патологических изменений. Широким крючком правый купол диафрагмы отводится дистально. Легкое коллабируется с помощью салфетки, смоченной фурацилином, и отводится к корню. Большая часть грудного отдела позвоночника становится доступной для обзора и манипуляций. Несколько отступя вправо от средней линии, рассекается над телами позвонков медиастинальная плевро. При необходимости манипулировать на межпозвонковых дисках Th₁₂-L₁ и L₁-L₂ разрез продолжается на диафрагму с рассечением ее мышечных волокон. Края медиастинальной плевры тупферами смещаются вправо и влево.

В подавляющем большинстве случаев при удалении межпозвонковых дисков не возникает необходимости в лигировании сегментарных сосудов. В тех случаях, когда это необходимо (например, при аномальном типе их расположения и ветвления), выделение, лигирование и пересечение сегментарных артерий и вен может производиться на требуемом количестве уровней (до 10-12), так как многолетняя практика клиники вертебродологии Новосибирского НИИТО показывает безвредность этой манипуляции. Следует лишь следить за тем, чтобы лигирование сосудов происходило по возможности дальше от межпозвонковых отверстий, во избежание повреждения встречающихся здесь иногда коллатеральных ветвей, участвующих в кровоснабжении спинного мозга.

Диски на нужном протяжении (5-8 уровней) рассекаются и иссекаются до задних отделов фиброзного кольца с помощью дискотома, костных ложек и кусачек (рис. 1). При этом необходимо установить широкий элеватор на уровне межпозвонкового пространства слева, чтобы защитить грудную аорту и верхнюю полую вену. Удаляется гиалиновый хрящ и замыкательные пластики тел смежных позвонков до кровотокающей спонгиозы. Обычно на этом этапе операции появляется отчетливая подвижность между позвонками.

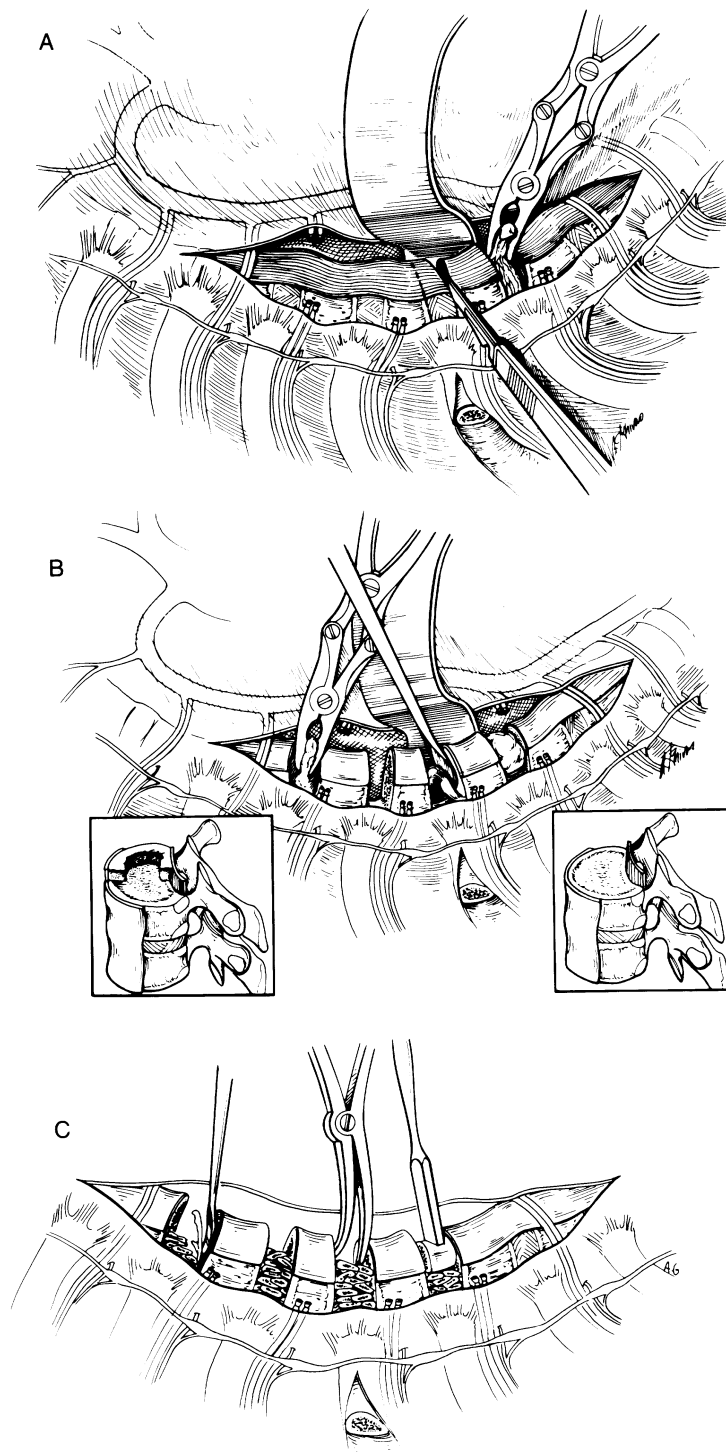


Рис. 1. Техника вентрального спондилодеза:

А - пересечение передней продольной связки; В - иссечение межпозвонковых дисков; С - укладка аутокости в межпозвонковые дефекты.

В образовавшиеся дефекты укладывается костная "крошка" из резецированного ребра, что обычно несколько уменьшает кровотечение из спонгиозной кости. При средних габаритах пациента ребро достаточно массивно, чтобы выполнить спондилодез на планируемом протяжении. Если же

аутокости не хватает, можно воспользоваться деминерализованным костным матриксом или получить необходимое количество трансплантатов из гребня крыла подвздошной кости. Поверх аутокости в каждое межпозвонковое пространство укладывается гемостатическая губка, и медиастинальная плевра ушивается редкими швами. Коллабированное легкое расправляется, плевральная полость дренируется трубчатым дренажом на 24-48 часов. Рана грудной стенки послойно ушивается. Больного укладывают в положение на животе с разгруженной передней брюшной стенкой.

Линейный разрез по ходу линии остистых отростков от Th₃ до L₂ позвонков. Послойно рассекаются кожа, подкожная клетчатка, поверхностная фасция. Электрокаутером грудопоясничная фасция отсекается от вершущек остистых отростков с обеих сторон. Тщательно скелетируются боковые поверхности остистых отростков, полудужки, суставные отростки и поперечные отростки вплоть до их вершин. Необходимо с максимальной педантичностью удалить все мягкие ткани с тем, чтобы создать оптимальные условия для последующего формирования костного блока. Производится маркировочная рентгенография. В соответствии с предоперационным планированием начинается установка крючьев, начиная с каудального отдела будущей зоны блока. На нужном уровне иссекаются надостная и межостистая связки, а также желтая связка, для чего используются кусачки Керрисона. Перед заведением кусачек Керрисона под желтую связку желательнее с помощью тонкого нейрохирургического шпателя убедиться в отсутствии эпидурального спаечного процесса. В верхнепоясничном отделе обычно используются широкие ламинарные крюки. В случае, если позвоночный канал недостаточно широк и язычки правого и левого крюков, расположенных на одном уровне, близко соприкасаются, что грозит сдавлением дурального мешка, можно резецировать суставные отростки и, тем самым, расширить междузвужковый дефект, или использовать крюки с узкими язычками. Можно также очень экономно резецировать край полудужки, если это необходимо для оптимальной подгонки крюка. Механические свойства костной структуры пострадают при этом незначительно.

В средне- и верхне-грудном отделах формируются педикулярно-поперечные захваты. Для установки педикулярного крюка необходимо предварительно резецировать нижний суставный отросток соответствующего позвонка (рис. 2). Сечение узким тонким долотом (очень осторожно, чтобы не повредить верхний суставной отросток нижележащего позвонка) проводится по двум взаимно перпендикулярным линиям. Первая проходит параллельно плоскости остистого отростка, отступя на 7 мм от его основания, а вторая - под углом 90° к ней, отступя на 4 мм каудально от нижнего края поперечного отростка. Предварительно тщательно иссекается капсула дугоотростчатого сустава. После удаления фрагмента нижнего суставного отростка становится хорошо видна суставная поверхность верхнего суставного отростка нижележащего позвонка. С нее тщательно удаляется хрящевая ткань. С помощью специального инструмента проверяются объем и размеры сустава,

затем другим инструментом проверяется будущее положение педикулярного крюка. Крюк фиксируется специальным захватом, в просвет которого вводится толкатель. Слегка нажимая крюком на суставную поверхность верхнего отростка нижележащего позвонка, хирург вводит крюк в полость сустава во фронтальной плоскости до ощущения упора, которое возникает, когда крюк прочно "садится верхом" на корень дужки. Естественно, что при этом язычок крюка ориентирован краниально. Для формирования педикулярно-поперечного захвата необходимо установить крюк, ориентированный каудально, на поперечный отросток того же самого или вышележащего позвонка. Выбор определяется величиной позвонка, так как между педикулярным и поперечным крюками после контракции должно оставаться небольшое пространство.

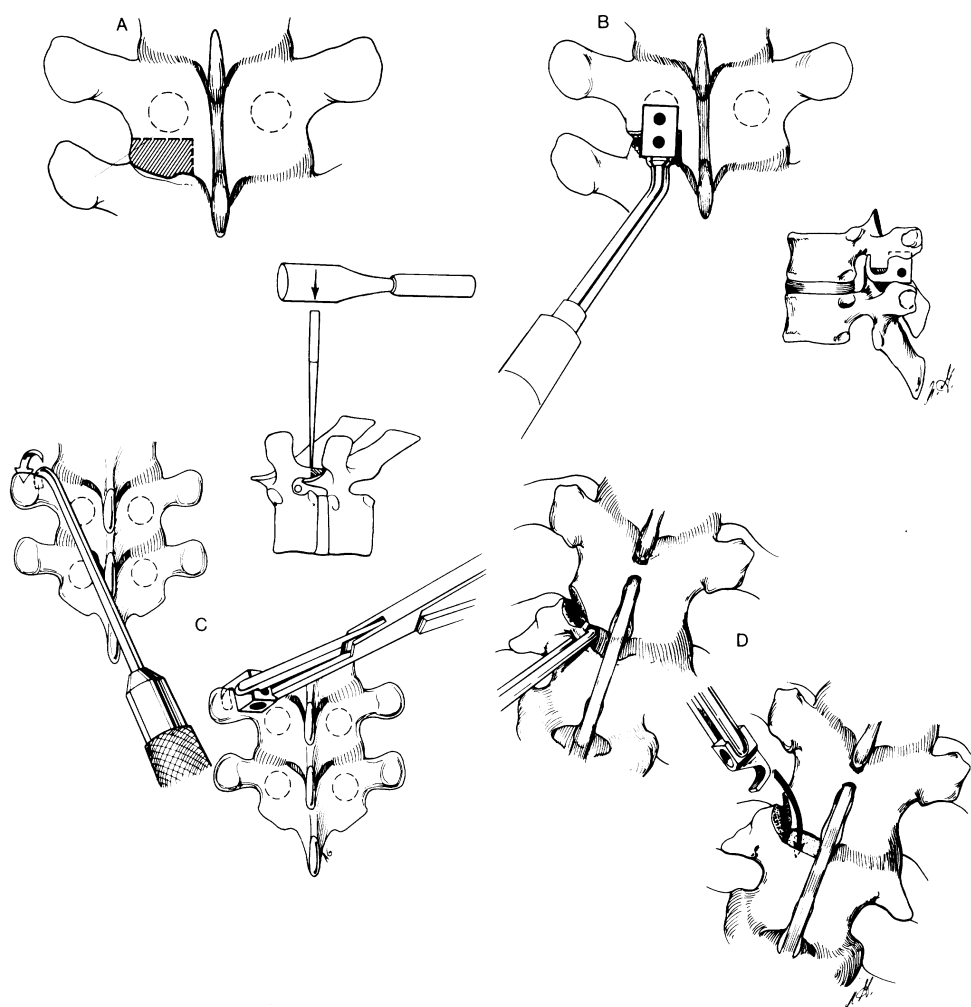


Рис. 2. Установка педикулярного и поперечного крюков.

После установки всех крюков в соответствии с планом начинается установка стержней. Оба стержня должны быть предварительно изогнуты в соответствии с нормальным сагиттальным контуром грудного и переходного груднопоясничного отделов позвоночника. Стержни поочередно и последовательно вводятся в прорези тел крюков и фиксируются специальными

гайками (рис. 3). Затем каждый крюк дополнительно плотно "усаживается" на место. С этой целью рядом с крюком к стержню временно фиксируется так называемое С-образное кольцо, играющее роль точки опоры. Ослабляется гайка соответствующего крюка. Специальным инструментом (дистрактор или контрактор - в зависимости от ориентации крюка и положения С-образного кольца) с опорой на крюк и кольцо крюк "усаживаются" как можно более плотно на предназначенную ему костную структуру. После "усадки" всех крюков манипуляцию необходимо повторять, иногда несколько раз. Это связано с тем, что при "усадке" любого из крюков фиксация всех остальных крюков, ориентированных в противоположном направлении, несколько ослабевает и должна быть восстановлена. Стержни соединяются между собой двумя поперечными тяговыми устройствами (ДТТ - device for transverse traction) в области краниального и каудального концов. Формируется жесткая рамочная структура. На каудальном ДТТ желательно развитие дистрагирующего усилия, чтобы уменьшить возможность контакта между язычками крюков и дуральным мешком. В области же краниального конца рамы, наоборот, предпочтительнее сближение стержней, чтобы предотвратить латеральное смещение педикулярного крюка. При необходимости третий ДТТ устанавливается в середине имплантированной системы.

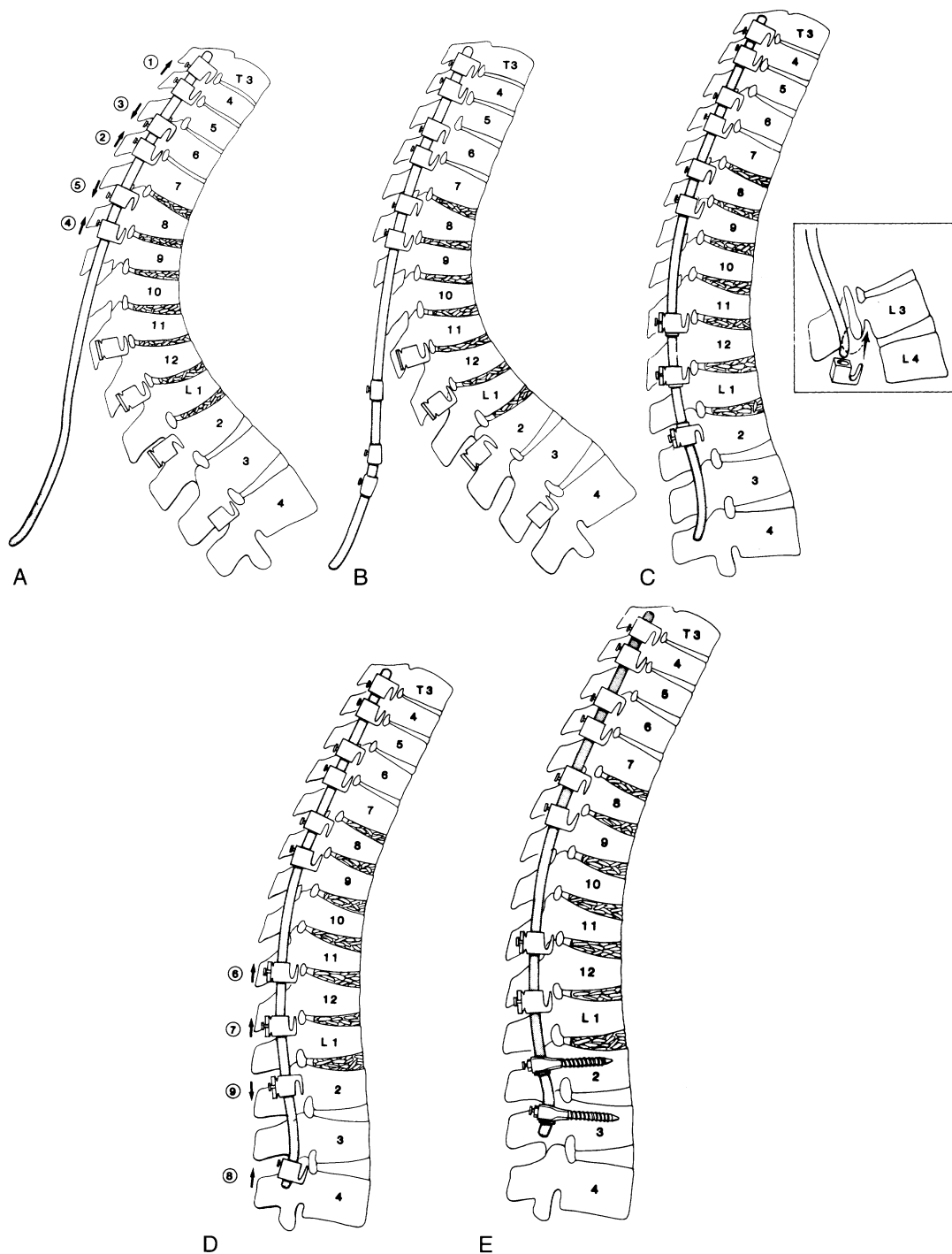


Рис. 3. Коррекция кифоза инструментарием Cotrel-Dubousset.

На протяжении зоны будущего костного блока с суставных отростков удаляется хрящевой слой. Производится тщательная декортикация полудужек, суставных и поперечных отростков. Остистые отростки резецируются до основания. Образуется широкое кровоточащее костное ложе. В него укладывается мелкая костная "крошка", полученная при декортикации и резекции остистых отростков. Если этого количества аутокости недостаточно, из небольшого разреза обнажается поднадкостнично дорсальная часть гребня

подвздошной кости. Резецируется наружная замыкательная пластинка подвздошной кости на участке 5x5 см. Желобоватым долотом удаляется необходимое количество спонгиозной кости, не повреждая при этом внутреннюю кортикальную пластинку. Раны ушиваются послойно с оставлением под мышцами трубчатых дренажей, подключенных к вакуумной системе. Дренажи удаляются обычно через 48 часов. Антибиотики вводятся внутривенно перед операцией и перед ушиванием раны. Контрольная рентгенография.

Послеоперационный период и реабилитация

В послеоперационном периоде проводится антибиотикопрофилактика гнойных осложнений, обезболивание, при необходимости – катетеризация мочевого пузыря. Больному разрешают вставать на 3-4 сутки. Внешняя иммобилизация не используется. Показано физиотерапевтическое лечение: низкочастотная магнитотерапия на область позвоночника, ультразвуковые ингаляции (небулайзер) с лекарственными препаратами и электромиостимуляция мочевого пузыря и кишечника по показаниям. Лечебная гимнастика назначается с первых дней. Цель ЛФК – устранение возможных нарушений со стороны органов дыхания, сердечно-сосудистой системы и кишечника. Назначается дыхательная гимнастика, направленная на улучшение вентиляции легких, увеличение газообмена, укрепление диафрагмы и других мышц участвующих в дыхании (мышцы живота, чрезвычайно важных для формирования выдоха и эффективного кашля), межреберных мышц. Дыхательная гимнастика сочетается с элементами постуральной масса грудной клетки. Вначале используются статические дыхательные упражнения, а с 3-5 дня присоединяются динамические дыхательные упражнения. Важным аспектом является ранняя вертикализация пациента. Для этого назначаются: массаж верхних и нижних конечностей, точечный массаж; проводятся упражнения для мелких и средних мышечных групп активно для профилактики гипотрофии мышц. После вертикализации упражнения направлены на адаптацию тела в пространстве, формирование постурального баланса в новых условиях, формирование правильного стереотипа движения. Используются специализированные тренажеры (баланс-вертикализатор, стабилметрическая платформа).

В отдаленном послеоперационном периоде рекомендуется избегать значительных нагрузок на позвоночник (долгое сидение, стояние, ходьба, подъем тяжестей, наклоны и скручивание туловища, занятия контактными видами спорта).

На амбулаторном этапе основным видом лечения является лечебная физкультура с подбором упражнений разработанных для лечения кифозов: многоканальная электромиостимуляция паравerteбральных мышц, массаж и занятия в бассейне. Амбулаторные курсы лечения рекомендовано проводить 4 раза в год.

Все пациенты проходят периодические контрольные обследования, включающие спондилографию, осмотр ортопеда и невропатолога и компьютерную топографию, через 6, 12, 24 и 36 месяцев после вмешательства. На всех этапах наблюдения пациенты отвечают на вопросы анкеты SRS-24.

ВОЗМОЖНЫЕ ОСЛОЖНЕНИЯ И СПОСОБЫ ИХ УСТРАНЕНИЯ

1. Гнойные осложнения. При наличии признаков нагноения необходимо широкое раскрытие операционной раны и тщательная ее санация. Металлоимплантаты и костные аутоотрансплантаты не удаляются. Устанавливается промывной дренаж, над которым ушивается рана. Проводится направленная антибиотикотерапия.

2. Механические осложнения – нарушения целостности системы «эндокорректор-позвоночник». Сюда относятся переломы стержней, смещения крюков, переломы опорных костных структур. Осложнение требует повторного вмешательства с целью восстановления системы. Крюки повторно имплантируются на тот же или соседний уровень, с помощью коннекторов восстанавливается целостность стержней, восстанавливается утраченная коррекция.

3. Неврологические осложнения. Легкие осложнения (плекситы, невриты и т.д.) требуют консервативного лечения. При наличии тяжелых осложнений (парезы, параличи) в ближайшие часы после операции требуется экстренное контрастное исследование содержимого позвоночного канала. Если выявлено сдавление дурального мешка крючком или интраканальной гематомой, оно устраняется в ходе неотложного вмешательства. Если речь идет о компрессионно-ишемической миелопатии, показано неотложное удаление эндокорректора и проведение соответствующей терапии.

ЭФФЕКТИВНОСТЬ ИСПОЛЬЗОВАНИЯ КЛИНИЧЕСКИХ РЕКОМЕНДАЦИЙ

В клинике детской и подростковой вертебрологии ФГУ «ННИИТО Росмедтехнологий» подвергнуто оперативному лечению 30 больных с тяжелыми кифотическими и кифосколиотическими деформациями позвоночника. Все они оперированы в соответствии с предлагаемой технологией. Средняя кифотическая деформация до лечения составила 74° , сразу после операции – 32° (в границах нормальных параметров), в отдаленном послеоперационном периоде отмечено крайне незначительное увеличение кифоза – в среднем на 2° в сроки более 2 лет. У большинства пациентов до операции имелся не большой (не более 30°) сколиотический компонент деформации (рис. 4). В результате вмешательства он был практически полностью устранен. У подавляющего большинства пациентов полностью или в значительной степени купирован дооперационный болевой синдром. Все больные ведут активный образ жизни,

работают, учатся. Судя по данным анкетирования, они высоко оценивают результат хирургического лечения.

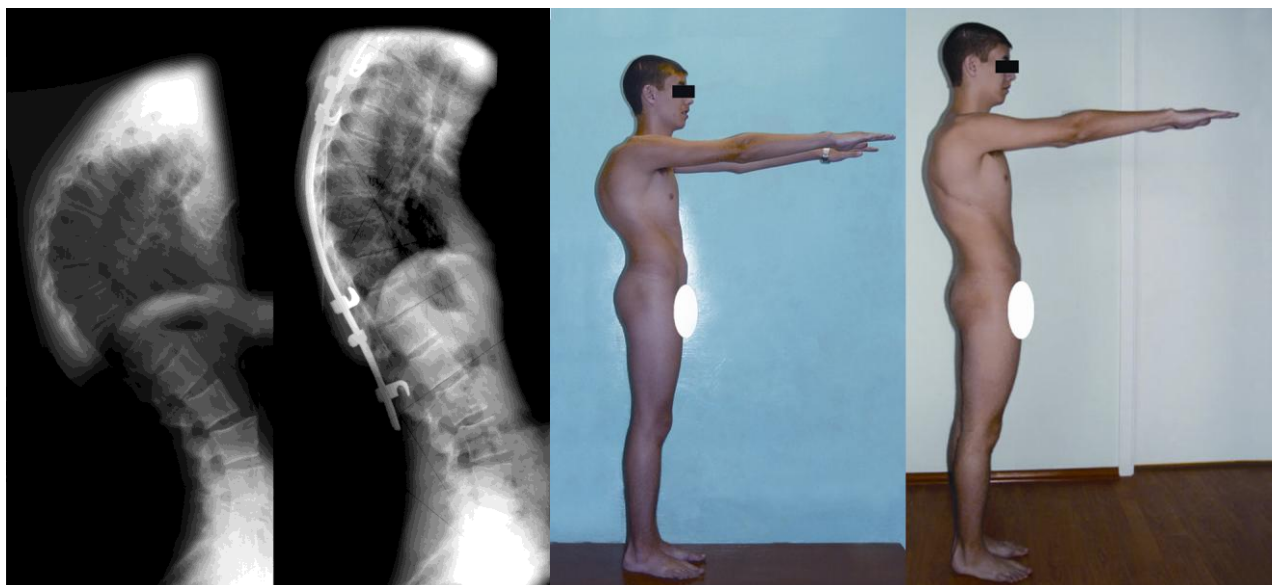


Рис. 4. Результат коррекции кифотической деформации у больного 16 лет.

В этой группе больных гнойных и неврологических осложнений не отмечено. В одном случае выявлено смещение нижнего крюка, потребовавшее повторного вмешательства.

В послеоперационном периоде проводится антибиотикопрофилактика гнойных осложнений, обезболивание, при необходимости – катетеризация мочевого пузыря. Больному разрешают вставать на 3-4 сутки. Внешняя иммобилизация не используется. В отдаленном послеоперационном периоде рекомендуется избегать значительных нагрузок на позвоночник (долгое сидение, стояние, ходьба, подъем тяжестей, наклоны и скручивание туловища, занятия контактными видами спорта). Все пациенты проходят периодические контрольные обследования, включающие спондилографию, осмотр ортопеда и невропатолога и компьютерную топографию, через 6, 12, 24 и 36 месяцев после вмешательства. На всех этапах наблюдения пациенты отвечают на вопросы анкеты SRS-24.

Описанный метод хирургической коррекции грубых кифотических деформаций при болезни Шойермана позволяет получить стойкую и высокоэффективную коррекцию деформации позвоночника, устранить болевой синдром и полностью адаптировать больного к нормальной жизни.

СПИСОК ЛИТЕРАТУРЫ

1. Калашникова Е.В. Патогенез болезни Scheuermann-May (клинико-экспериментальное исследование)//Автореферат дисс. докт. – 1999. – Новосибирск. – 42 стр.
2. Михайловский М.В., Сарнадский В.Н. Оценка результатов хирургической коррекции кифозов при болезни Scheuermann-May. В кн.: Хирургические аспекты патологии позвоночника и спинного мозга. Новосибирск, 1997. - С.159-163.
3. Райе Р.Э. Коррекция деформаций позвоночника с помощью инструментария Cotrel-Dubousset. В кн.: Проблемы хирургии позвоночника и спинного мозга. Новосибирск, 1996. - С.89-90.
4. Рейнберг С.А. Рентгенодиагностика заболеваний костей и суставов. – М. 1964
5. Ascani E., Salsano V., Giglio G. The incidence and early detection of spinal deformities//It.J.Orthop.Traumat. – 1977. – V.3. – pp 111-117
6. Bas T., Aroca J.E., Perez Millon L.A. Surgical results of Scheuermann's disease. The Second EFORT Congress, Abstracts of Posters and Videos, Munich, 1995. - p.185.
7. Bradford D.S. Juvenile Kyphosis//In: Moe's Textbook of Scoliosis and other Spinal Deformities, 3th Edition by J.E.Lonstein, D.S.Bradford, R.B,Winter, J.W.Ogilvie. – 1995. – W.B.Saunders Company. - pp 349-367
8. Bradford D.S., Ahmed K.B., Moe J.H., Winter R.B., Lonstein J.H. The surgical management of patients with Scheuermann's kyphosis. J.Bone Jt.Surg. 1980, - V.62-A. -N.5. - p.705-712.
9. Bradford D.S., Moe J.H., Montalvo F.G., Winter R.B. Scheuermann's kyphosis and roundback deformity. Results of Milwaukee brace treatment. J.Bone Jt.Surg. 1974, -V.56-A. -N.4. -p. 740-758.
10. Bradford D.S., Moe J.H., Montalvo F.J., Winter R.B. Scheuermann,s kyphosis. J.Bone Jt.Surg. 1975, -V.57-A. -N.4. -p.439-448.
11. Cotrel Y., Dubousset J. Nouvelle technique d'osteosynthese rachidienne segmentaire par voie posterieure. Rev.Chir.Orthop. 1984, -V.70. -P.489-495.
12. Edgren W. Osteochondrosis juvenilis lumbalis//Acta Chir.Scand. – 1957. – V.227(suppl). – p 1
13. Enslin T.B. Combined anterior and posterior instrumentation in scoliosis. J.Bone Jt.Surg. 1977, -V.59-B. -P.225.
14. Ferguson A.B.J. The aetiology of pre-adolescent kyphosis. J.Bone Jt.Surg. 1956, - V.38-A. -P.149-157.
15. Heine J., Stauch R., Matthias H.H. Ergebnisse der operativen Behandlung des Morbus Scheuermnn. Zeitschrift fur Orthopadie und ihre Grenzgebiete. 1984, Heft 6, Band 122, -P.743-749.
16. Lowe T.G. Double L-rod instrumentation in the treatment of severe kyphosis secondary to Scheuermann's disease. Spine, 1987, -V.12, N4, -P. 336-341.

17. McPhee J.B., Tuffley D.J. The surgical management of Scheuermann's kyphosis. *J.Bone Jt.Surg.* 1983, -V.65-B. -N.1. -P.97-98.
18. Moe J.H. Treatment of adolescent kyphosis by non-operative and operative methods. *Manitoba Med. Rev.* 1965, 45, -P.481-484.
19. Nerubay J., Katznelson A. Dual approach in the surgical treatment of juvenile kyphosis. *Spine*, 1986, -V.11. -N.1. -P.101-102.
20. Otsuka N.Y., Hall J.E., Mah J.Y. Posterior fusion for Scheuermann's kyphosis. *Clin.Orthop.Rel.Res.* 1990, -N.251. -P.134-139.
21. Roaf R. Vertebral Growth and its mechanical control. *J.Bone Jt.Surg.* 1960, -V.42-B. -P.40-59
22. Scheuermann H.W. Kyphosis dorsalis juvenilis. *Ugeskr. Laeger.* – 1920. – N.82. – p. 385
23. Shufflebarger H.L., Grimm J.O., Vihn Bui, Thomson J.D. Anterior and posterior spinal surgery. Staged versus same-day surgery. *Spine*, 1991, -V.16. -N.8. -P.930-933.
24. Sorenson K.H. Scheuermann's juvenile kyphosis. Copenhagen, Munksgaard, 1964.
25. Sturm P.F., Dobson J.C., Armstrong G.W.D. The surgical management of Scheuermann's kyphosis. *Spine*, 1993, -V.18. -N.6. -P.685-691.
26. Taylor T.C., Wenger D.R., Stephen J., Gillespie R., Bobechko W.P. Surgical management of thoracic kyphosis in adolescents. *J.Bone Jt.Surg.* 1979, -V.61-A, -N.4. -P.496-503.