

**Общероссийская общественная организация
Российское общество пластических реконструктивных и
эстетических хирургов**

**Федеральные клинические рекомендации по реплантации
пальцев и сегментов конечностей.**

2013 год

Рабочая группа по подготовке текста клинических рекомендаций: В.В.Филиппов,
А.С.Зелянин, А.Л.Истранов.

Под редакцией: Академика РАН, профессора Н.О.Миланова

Оглавление

- 1. Введение.**
- 2. Классификация.**
- 3. Показания и противопоказания к реплантации.**
- 4. Организация экстренной микрохирургической службы.**
- 5. Транспортировка отчлененной конечности или ее сегментов.
Сроки аноксии.**
- 6. Предоперационное обследование и подготовка пациента.**
- 7. Техника и этапы реплантации.**
- 8. Послеоперационное ведение пациентов.**
- 9. Контроль кровообращения в реплантированном сегменте.**
- 10. Осложнения реплантации и их лечение.**
- 11. Реабилитация пациентов после реплантации конечностей.**

ВВЕДЕНИЕ

Отчленение сегментов конечностей является тяжелым увечьем, которое может привести к пожизненной инвалидизации. Страдают, в основном, люди молодого, здорового, трудоспособного возраста, преимущественно мужчины, работающие на производстве, подобные травмы случаются и у детей. Иначе говоря, происходит потеря трудоспособности в наиболее продуктивном возрасте, а то и в детстве, что является сильнейшим потрясением для человека, угнетающим его психическое и физическое состояние. Развитие микрохирургической техники и появление новых видов хирургического лечения позволяет решать эту проблему.

Реплантация (лат. replantare вновь сажать, пересаживать) — оперативное приживление отчлененной от организма конечности или ее сегмента. Термин «реплантация» впервые был предложен А. Carrel и С. Guthrie в 1906 году.

КЛАССИФИКАЦИЯ

Выделяют два вида реплантации в зависимости от уровня травматической ампутации сегмента конечности.

1. Микрореплантация: реплантация частей конечностей, ампутированных дистальнее запястных или голеностопных суставов. При микрореплантациях следует различать реплантацию одного пальца и множественную реплантацию. Реплантацию блока пальцев и сегмента кисти. Под ампутацией блока пальцев следует подразумевать ампутацию двух и более пальцев, связанных между собой кожными мостиками, но не имеющих общих сосудистых связей.

2. Макрореплантации: к ним относятся реплантации частей конечностей, ампутированных проксимальнее запястных или голеностопных суставов.

Различают полную (тотальную) ампутацию, при которой не остается связи, с организмом. Неполная (субтотальная) ампутация, при которой прерывается основная сосудистая связь с организмом, но сохранено резко редуцированное кровообращение. При этом большая часть функциональных

структур разъединена, а соединяющие мягкие ткани составляют менее одной четверти ампутированной части. Если имеется остаточное кровообращение, которое можно улучшить путем наложения дополнительных сосудистых анастомозов, то такая хирургическая манипуляция должна быть расценена как реваскуляризация.

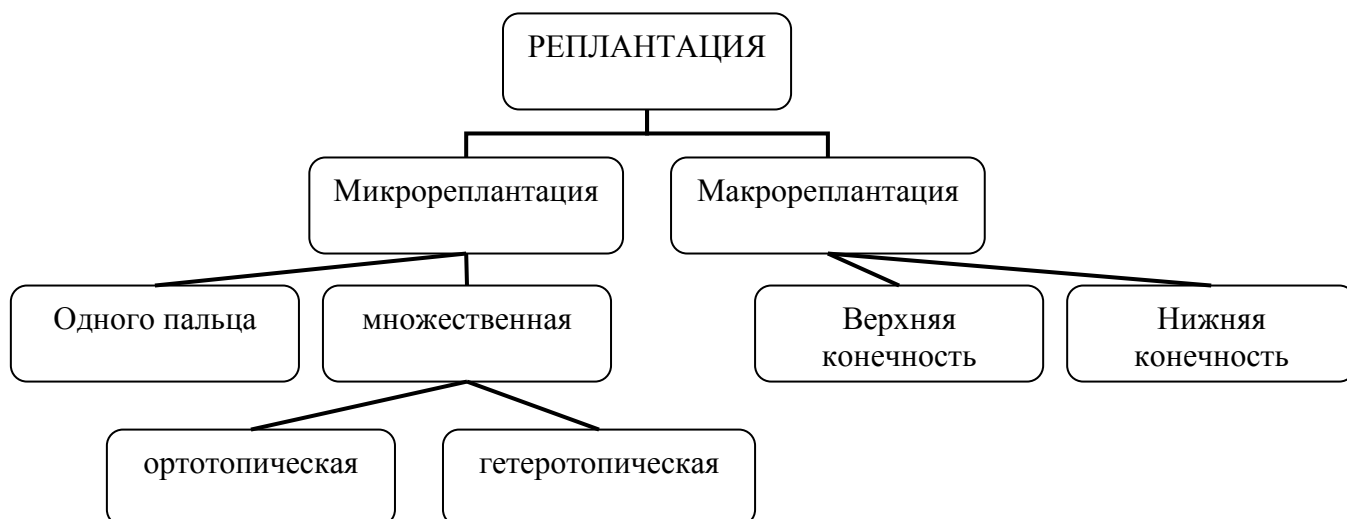


Схема 1: структура реплантации

Классификация по механизму травмы:

- раздавливание,
- отрыв,
- гильотинная ампутация,
- скальпированное повреждение.

Ряд авторов выделяют еще один механизм травматического отчленения - повреждение электропилой (Р.С. Акчурин (1978) Berger et al 1990).

ПОКАЗАНИЯ И ПРОТИВОПОКАЗАНИЯ К РЕПЛАНТАЦИИ

Факторы, влияющие на возможность реплантации:

- 1 – общее состояние больного;
- 2 – уровень и локализация ампутации;
- 3 - срок аноксии;

4 – характер травмы;
5 – возраст и профессия больного;
6 – желание больного и его психологическое состояние и готовность к длительному лечению.

Абсолютные показания к реплантации сегментов конечностей:

- Ампутация 1-го пальца.
- Множественные ампутации пальцев.
- Ампутация кисти или ее сегмента.
- Ампутация на уровне предплечья.
- Ампутации у детей.

Возраст пострадавших старше 65 лет не является противопоказанием к реплантации отчлененного сегмента конечности при условии отсутствия соматических противопоказаний.

Индивидуально решается вопрос о реплантации при:

- Единичной ампутации одного из длинных пальцев.
- Тяжелых повреждениях при раздавливании и отрыве.
- Ампутации у людей пожилого и старческого возраста.
- Длительном периоде аноксии после ампутации.
- Ампутации проксимальнее локтевого сустава
- Ампутации проксимальнее коленного сустава.
- Ампутации нижних конечностей.

Противопоказаниями для реплантации являются:

- тяжелое состояние больного;
- обширные и множественные повреждения конечности и пальцев;
- отсутствие перспектив получения функции реплантированного сегмента конечности;
- психические заболевания включая наркоманию и алкоголизм.
- единичные ампутации пальца при прохождении повреждения через сустав (E.Viemer (1992));

- повышенная толерантность к холоду . (E.Biemer (1992));

ОРГАНИЗАЦИЯ ЭКСТРЕННОЙ МИКРОХИРУРГИЧЕСКОЙ СЛУЖБЫ

От своевременности первой медицинской помощи, соблюдения условий консервации, оперативности транспортировки в значительной степени зависит как сама возможность реплантации, так и ее исход.

Адекватную организацию первой медицинской помощи в большой мере определяет информирование о несчастном случае сотрудников отделения экстренной микрохирургии и проведение «телефонного консилиума» и решение вопроса о возможности реплантации отчлененной конечности или ее сегмента.

Во всех случаях по показаниям должны быть проведены противошоковые мероприятия, содержание и продолжительность которых определяется тяжестью состояния пострадавшего. Прежде всего, необходимо остановить кровотечение из культи конечности или кисти наложением давящей повязки, надувными манжетами (жгут накладывается в крайнем случае). Поврежденную конечность необходимо держать в возвышенном положении. Уложить пострадавшего, дать ему обезболивающее средство. Раненую поверхность укрыть чистой или стерильной салфеткой. Поиск и сохранение ампутата не должны препятствовать проведению экстренной помощи для спасения жизни пострадавшего и противошоковых мероприятий.

Пострадавшего необходимо немедленно доставить в ближайшее лечебное учреждение. Транспортировать пострадавшего нужно вместе с ампутированной конечностью. Время транспортировки должно быть сокращено до предела. Сроки начала охлаждения фиксируют в сопровождающих пострадавшего документах. При неполной ампутации конечности, когда сохранены кожа и другие мягкие ткани, сухожилия, пересекать, отделять их от оторванной части конечности не следует.

Необходима тщательная иммобилизация всей конечности и охлаждение отчлененной части.

Квалифицированная хирургическая помощь оказывается по экстренным показаниям в ограниченном объёме, согласовывается с микрохирургами специализированных лечебных учреждений, и должна сводиться только к мероприятиям по остановке кровотечения и профилактики гнойных осложнений

Показания к транспортировке пострадавшего с отчленением сегмента конечности в специализированное учреждение определяют сотрудники данного учреждения после обсуждения всех деталей травмы по телефону. В сомнительных случаях вопрос решается в пользу транспортировки, если отсутствуют противопоказания общего характера.

При отчленении сегментов конечности, особенно крупных, встает вопрос о транспортировке пострадавшего в специализированное отделение. Это довольно сложный вопрос: с одной стороны нельзя необоснованно задерживать транспортировку, с другой стороны необходимо оценить состояние больного и возможность самой транспортировки.

ТРАНСПОРТИРОВКА ОТЧЛЕНЕННОЙ КОНЕЧНОСТИ ИЛИ ЕЕ СЕМЕНТОВ

В большой мере успех реплантации зависит от правильности консервации и транспортировки отчлененного сегмента конечности. Основным методом консервации тканей является их охлаждение до +4⁰С.

- Для охлаждения следует использовать лёд или снег. Отчленённый сегмент должен быть помещён в полиэтиленовый пакет. Последний вкладывают в другой пакет со льдом (снегом), смешанным с водой.
- При полном отчленении сегментов конечностей и транспортировке пострадавшего на большое расстояние в дополнение к этому пакеты целесообразно поместить в изотермический контейнер либо использовать

три пакета для упаковки ампутированного сегмента. Объем воды во втором пакете должен быть достаточным лишь для того, чтобы предотвратить прямой контакт отчлененного сегмента со льдом.

- Следует воздействовать холодом на всю поверхность отчленённого сегмента, не допуская прямого контакта со льдом во избежание оледенения тканей.

При неполном отчленении необходимо установить, является ли не полностью отчлененный сегмент кровоснабжаемым. При сохранении положительной капиллярной реакции и поступлении венозной крови из тканей сегмента необходимо его иммобилизовать в максимально физиологическом положении без перекрута и натяжения сохранившихся структур, наложить повязку со степенью сдавления раны и тканей, позволяющей избежать большой кровопотери. Если не полностью отчлененный сегмент не является кровоснабжаемым, то к нему так же необходимо применять правила консервации отчлененных сегментов конечности.

Ошибки, допускаемые при транспортировке и консервации отчлененных сегментов:

- Использование большого объема воды во втором пакете, что не позволяет добиться холодовой аноксии и сокращает период возможной реплантации;

- Отказ от охлаждения в некровоснабжаемых не полностью отчлененных сегментах;

- Позднее начало охлаждения отчлененного сегмента;

- Отморожение тканей отчлененного сегмента вследствие непосредственного контакта со льдом и снегом при несоблюдении «правила трех пакетов», транспортировке в открытом виде при отрицательной температуре воздуха окружающей среды, а также в морозильниках

- Контакт отчлененного сегмента с водой или льдом, что приводит к мацерации кожи и тканей отчлененного сегмента, а также его отморожению.

СРОКИ АНОКСИИ

Важным показателем, определяющим возможность реплантации, является время аноксии.

Предельное время аноксии при комнатной температуре составляет 12-14 часов после ампутации пальца. При рано начатом охлаждении время допустимой аноксии, по их мнению, продлевалось до 22-24 часов (критерий А).

Для получения наилучших результатов реплантации, время тепловой ишемии должно составлять не более 4 часов, а холодной - не более 12 часов.

Таблица 1.Сроки сохранности отчлененных сегментов в зависимости от вида аноксии

сегмент \ Т°	Температура охлаждения	
	до + 4°	более + 4°
Пальцы	16	8
Кисть	12	6
Предплечье	6	4
Плечо	6	4
Стопа	6	4
Голень	6	4
Бедро	6	4

ПРЕДОПЕРАЦИОННОЕ ОБСЛЕДОВАНИЕ

При поступлении больного в специализированное медицинское учреждение проводят весь путь пропедевтического обследования: сбор жалоб, анамнеза заболевания и анамнеза жизни, выявление сопутствующих заболеваний, осмотр, пальпация, аускультация. Проводят максимально возможный спектр лабораторного обследования: общий анализ крови, КЩС, коагулограмма, электролиты, протромбин, время свертываемости, определение группы крови и резус-фактора, ЭКГ, рентгенография органов

грудной клетки, в обязательном порядке проводят рентгенографию культи и ампутата. Далее оценивают локальный статус с целью решения вопроса о возможности реплантации. Данный процесс, включает в себя решение двух задач: решение вопроса о технической возможности реплантации и решение вопроса о функциональной целесообразности реплантации.

При наличии противопоказания к реплантации выполняют первичная хирургическая обработка и формируют культю сегмента конечности.

Рентгенографию поврежденной кисти необходимо выполнять, положив ампутат четко против соответствующей ему ампутационной культи. При подобном расположении на снимке ампутационной культи и ампутата можно оценить, как состояние собственно костных структур, так и оценить с функциональной точки зрения возможность и необходимость выполнения гетеротопической реплантации.

При необходимости рентгенография может быть выполнена в любой нужной проекции.

ТЕХНИКА РЕПЛАНТАЦИИ

Техника и методика реплантации отчлененного сегмента включают в себя ряд этапов, особенности и последовательность которых определяется локализацией, характером и механизмом травмы.

1) Первичная хирургическая обработка

1. ревизия раны
2. идентификация и маркировка структур;

2) Травматологический этап

1. укорочение или подравнивание костных отломков;
2. остеосинтез;
3. шов сухожилий и мышц

2) Микрохирургический этап

- 1 венозные анастомозы
- 2 артериальные анастомозы
- 3 шов нервов;

2) восстановление кожного покрова

1. адаптация краев раны,
2. дренирование
3. кожный шов.

2) иммобилизация конечностей.

Первый этап операции - первичная хирургическая обработка раны.

Целью первичной хирургической обработки является иссечение всех размозженных и поврежденных тканей.

Данный этап включает в себя иссечение всех поврежденных тканей. При неполной травматической ампутации в ряде случаев, особенно при обширном размозжении тканей и необходимости большого укорочения конечности, возможно иссечение структурных элементов, соединяющих центральный и периферический отделы конечности, за исключением нервных стволов.

Выполняют тщательную ревизию ран для удаления всех инородных тел.

Укорочение костей ампутированного сегмента и культи конечности должно обеспечивать свободное сопоставление краев уже обработанных краев раны.

Проводят маркировку всех структур, прежде всего, сосудисто-нервных пучков и вен. При микрореплантации данную манипуляцию целесообразно проводить с использованием увеличительной техники. Для лучшего доступа к анатомическим образованиям следует выполнять дополнительные разрезы.

Травматологический этап.

Восстановление костного скелета. Основными требованиями к остеосинтезу является надежность, стабильность и атравматичность. Выбор метода остеосинтеза зависит от: 1) тяжести общего состояния пациента, 2) уровня и характера травмы, 3) длительность аноксии.

Особенностью реплантации на уровне кистевого сустава является резекция костей запястья. В зависимости от протяжения мягкотканого дефекта производят резекцию одного и двух рядов костей запястья. При резекции проксимального ряда костей запястья частично резецируют головчатую кость для лучшего соответствия общей поверхности костей дистального ряда суставной поверхности лучевой кости.

При травматическом отчленении, проходящим через сустав возможно выполнять шов капсулы сустава с временным артродезом сустава.

Восстановление сухожильно-мышечного аппарата включает в себя восстановление сгибателей и затем разгибателей в функционально выгодном положении реплантируемого сегмента.

При реплантациях пальцев в обязательном порядке сухожилие поверхностного сгибателя иссекают на максимально возможном расстоянии в дистальном и проксимальном направлениях.

Микрохирургический этап включает в себя восстановление сосудов и нервов.

Перед выполнением сосудистых анастомозов следует провести ревизию стенок сосудов под микроскопом. Анастомозируют только абсолютно целые сосуды, без каких-либо признаков повреждения их интимы местно и на протяжении. Признаки повреждения интимы требуют резекции сосуда на протяжении до неповрежденных участков и при необходимости возмещение возникшего дефицита сосудов по длине с помощью аутовенозных вставок.

Косвенным признаком сохранности целостности проксимальных отделов артерий является получение хорошего пульсирующего артериального кровотока из проксимального конца сосуда (уровень доказательности В).

Для полноценного кровообращения в реплантируемом сегменте на одну восстановленную артерию необходимо восстанавливать не менее двух вен, а на две восстановленных артерии – не менее трех вен.

С целью предупреждения возникновения отека целесообразно начинать с восстановления вен и последующего наложения артериальных анастомозов.

Сосудистые анастомозы накладывают как непрерывным швом, так и отдельными узловыми швами.

При неполной травматической ампутации вопрос о восстановлении сосудов решается в каждом конкретном случае.

Всегда следует стремиться к первичному восстановлению нервов. Первичную пластику нервов следует проводить по очень строгим показаниям и только при наличии дефектов — не более 3 см. При больших дефектах нервы целесообразно восстанавливать путем вторичной (отсроченной) пластики (уровень доказательности В).

Нервы анастомозируют под микроскопом эпиневральным непрерывным или узловым швом нитями 7/0—9/0. Необходимо следить за правильным сопоставлением концов нервного ствола, не допуская их ротационного смещения.

После пуска кровотока и восстановления адекватного артериального и венозного кровообращения в реплантированном пальце выполняют тщательный гемостаз.

Кожу ушивают без натяжения. При необходимости возможно использовать местную кожную пластику по типу "встречных" лоскутов или пересадку «утильной» кожи с нереплантабельных пальцев при их множественной ампутации.

При множественной реплантации пальцев последовательность этапов сохраняется.

Сосудистый этап следует начинать с максимально ценного в функциональном отношении пальца, Таковым является, как правило, первый или гетеротопически реплантируемый другой палец. После окончания сосудисто-нервного этапа реплантации на пальце на кожу накладывают три — четыре провизорных шва до окончания реплантации всех пальцев.

Гетеротопическая реплантация пальцев

Гетеротопическая реплантация пальцев подразумевает реплантацию ампутированного пальца в наиболее функционально выгодное положение.

Показания к гетеротопической реплантации пальцев при их множественной травматической ампутации.

- множественные травматические ампутации пальцев кисти с ампутацией большого пальца и невозможности его ортотопической реплантации
- множественные травматические ампутации длинных пальцев кисти:
 1. при невозможности ортотопически реплантировать второй палец или при наличии возможности его реплантации с прогнозируемыми значительными функциональными и эстетическими потерями;
 2. сохранение наибольшего числа неповрежденных суставов пальцев в более функционально значимых позициях, при этом приоритетность восстановления длинных пальцев уменьшается от второго к пятому пальцу;
 3. при многоуровневом повреждении пальцев с использованием ампутатов для реплантации в функционально более выгодные позиции;
 4. при восстановлении четвертого и пятого пальцев с использованием максимально сохранных ампутатов других пальцев, реплантация которых в свою позицию нецелесообразна;
 5. при гетеротопической реплантации в позицию третьего пальца, который будет выполнять функции второго пальца в ситуации, когда восстановление второго пальца невозможно или функционально нецелесообразно.

При гетеротопической реплантации пальцев кисти целесообразным является восстановление меньшего количества пальцев при реплантации ампутированных пальцев в наиболее функционально выгодные позиции.

Технически операция гетеротопической реплантации практически не отличается от ортотопической реплантации

ПОСЛЕОПЕРАЦИОННОЕ ВЕДЕНИЕ БОЛЬНЫХ

Профилактика тромботических осложнений

От правильного ведения больного в послеоперационном периоде в большой мере зависит исход реплантаций конечностей.

Особое значение в послеоперационном лечении придают сохранению стабильной гемодинамики, коррекции анемии и гипопротейнемии, при реплантации крупных сегментов конечностей с большой мышечной массой и длительном сроке аноксии почечной недостаточности, нарушений кровообращения в реплантате, борьбе с отеком и инфекционными раневыми осложнениями.

Профилактику тромбообразования начинают во время операции.

Для сохранения жизнеспособности реплантата решающее значение имеет предупреждение генерализованного и локального вазоспазма, сохранение стабильного теплового статуса и использование вазоактивных препаратов. Необходима активная теплосберегающая тактика и профилактика мышечных гиперкинезов.

Проводят корригирующую инфузионно-трансфузионной терапию в режиме нормоволемической гемодилюции, используют низкомолекулярный гепарин и дезагреганты, вызывающие умеренную гипокоагуляцию. Оптимальным соотношением коллоиды/кристаллоиды является 1:1,7.

В послеоперационном периоде в целях борьбы с отеком и для улучшения венозного оттока оперированной конечности придают возвышенное полувертикальное положение, исключая ее перемещения.

Постельный режим назначают в течение 5—10 дней в зависимости от уровня реплантации, тяжести и специфики оперативного вмешательства. При осложненном течении послеоперационного периода — выраженном и

стойком отеке конечности, нарушениях кровообращения, подозрениях на развитие инфекции и т. д. — постельный режим продлевают.

Задача раннего послеоперационного периода – это профилактика, выявление и лечение сосудистых осложнений. Терапию необходимо начинать до оперативного вмешательства и продолжать в послеоперационном периоде, а создаваемый гипокоагуляционный эффект должен быть управляемым, иметь простой лабораторный контроль и не увеличивать объем операционной кровопотери.

С целью профилактики раневой инфекции проводят антибактериальную терапию.

Физиотерапевтическое лечение начинают не ранее 4-х суток после операции: УФО в течение 8—10 дней.

Целесообразно использование мажевых повязок. Подобные повязки весьма эффективны в борьбе с отеком реплантированной конечности.

Большое внимание в послеоперационном лечении необходимо уделять повышению реактивности организма, мобилизации его резервных возможностей, стимулированию обменных процессов. Больным назначают высококалорийное питание, витамины и другую стимулирующую терапию, запрещают курение.

КОНТРОЛЬ ЗА СОСТОЯНИЕМ КРОВООБРАЩЕНИЯ В РЕПЛАНТИРОВАННОМ СЕГМЕНТЕ

Контроль за состоянием кровообращения в реплантированном сегменте разделяют на физикальные методы (цвет и температура кожи, капиллярная реакция и т.д.) и инструментальные (термометрия, доплерография, сцинтиграфия).

Физикальные методы.

Контроль цвета кожных покровов, температуры реплантированного сегмента, определение капиллярной реакции.

Инструментальные методы.

Ультразвуковая доплерография и доплерометрия. Метод ультразвуковой доплерографии направлен не на определение состояния жизнеспособности реплантата, а только на определение наличия в реплантате магистрального кровообращения и определить проходимость наложенных сосудистых анастомозов.

Сцинтиграфия позволяет определить степень кровообращения за счет качественного и количественного анализа в реплантированном сегменте путем регистрации и обсчета объемной скорости кровотока и распределения радиофармпрепарата.

Величина кровенаполнения в реплантированном сегменте соответствующая или превышающая таковую в здоровой области контрлатеральной конечности является хорошим прогностическим признаком и указывает на нормальное состояние кровообращения. Отсутствие накопления радиофармпрепарата в реплантированном сегменте указывает на нарушение кровообращения и необходимость предприятия неотложных действий по спасению реплантата (степень доказательности А).

Сниженное накопление радиофармпрепарата в реплантированном сегменте по сравнению со здоровой контрлатеральной областью является плохим прогностическим признаком и требует проведения ревизии микроанастомозов (степень доказательности А).

С целью контроля жизнеспособности реплантированного сегмента сцинтиграфию следует использовать в первые сутки после реплантации, седьмые и в отдаленные сроки. А так же в спорных ситуациях для решения вопроса о жизнеспособности реплантированного сегмента.

ОСЛОЖНЕНИЯ И ИХ ЛЕЧЕНИЕ

Послеоперационные осложнения при реплантациях крупных сегментов конечностей могут иметь общий или местный характер.

Постгеморрагическая анемия и гипопропротеинемия. Применяют препараты крови, белковые и железосодержащие препараты и т. д.

Местные осложнения при реплантации пальцев и сегментов конечностей можно разделить на: ранние, поздние и отдаленные.

Ранние осложнения - декомпенсация кровообращения вследствие артериального или венозного тромбозов; нагноение. Поздние — остеомиелит, несращение костей.

Тромбоз анастомозированных сосудов. Причины тромбоза можно разделить на местные и общие.

К местным причинам следует отнести неправильно наложенные микроанастомозы, перегиб сосудов, стойкий спазм анастомозированных артерий, сдавление сосудов отеком тканей. К общим причинам — гиперкоагуляция в следствие неадекватно проводимой терапии, нарушения в системе гомеостаза.

Острый тромбоз артерии характеризуется внезапной бледностью кожных покровов, резким замедлением или исчезновением капиллярной реакции, резким снижением кожной температуры. При медленном развитии процесса клиническая картина стертая. Решающее значение имеют данные динамического мониторингового контроля.

Начальное лечение при развитии артериальной недостаточности заключается во введении спазмолитиков, обезболивающих препаратов и препаратов, улучшающих реологические свойства крови. При отсутствии положительной динамики в ближайшем времени не отмечается положительной динамики показано экстренное оперативное вмешательство.

Острый тромбоз восстановленных вен характеризуется отеком реплантационного сегмента конечности, багрово-фиолетовой окраской кожи, снижением кожной температуры, ускоренной капиллярной реакцией. Венозная недостаточность, развивающаяся на почве микроциркуляторных расстройств, отличается более медленным, подострым течением. Клиническая картина стертая, отек и цианоз кожных покровов не выражены.

Лечение венозной недостаточности проводят только оперативным путем.

Объем и характер оперативного вмешательства определяются данными интраоперационной ревизии. Иссекают тромбированные сосудистые анастомозы и проводят пластику дефектов аутовенозными трансплантатами или резекцией анастомозов с последующим реанастомозированием сосудов, дополнительно восстанавливают другие вены, наносят кожно-фасциальные насечки и т. д.

Постреплантационный отек. Лечение включает покой, возвышенное положение конечности, инфузии реологических препаратов, повязки с гипертоническим раствором. Целесообразно назначение венотоников.

Инфекционные раневые осложнения. Развиваются в сроки от 3 до 10 суток после операции. Лечение включают антибактериальную терапию, перевязки с антисептиками, адекватное дренирование.

Обширные дефекты покровных тканей и функциональных структур на фоне гнойно-некротических осложнений. Методом выбора лечения является аутооттрансплантация васкуляризируемых комплексов тканей.

РЕАБИЛИТАЦИЯ ПОСЛЕ РЕПЛАНТАЦИЙ КОНЕЧНОСТЕЙ

Основной принцип, которого необходимо придерживаться при реабилитации больных с реплантированными сегментами конечностей, — комплексность.

В общем комплексе реабилитации реплантированной конечности ведущая роль принадлежит кинезотерапии — лечению, основанному на использовании различных видов и форм движения. Обязательными составными элементами реабилитации являются также физические факторы лечения и лекарственная терапия.

Послеоперационное восстановительное лечение при реплантациях сегментов конечностей состоит из 3 основных периодов:

1. ранний,

2. ближайший,
3. послеиммобилизационный.

Ранний период реабилитации включает первые 12—14 дней после операции. Основные задачи, которые решают в этот период — предупреждение общих и местных осложнений, мобилизация резервных возможностей организма, стимуляция репаративных процессов. Оперированной конечности обеспечивают полный покой. По мере улучшения общего состояния больным назначают упражнения для мышц здоровой конечности, имеющие целью улучшить через систему центральных нервных связей кровообращение в реплантированной конечности. С этой же целью больным рекомендуют мысленно воспроизводить движения в самом реплантированном сегменте (воображаемые, имитационные движения).

Ближайший период реабилитации начинается с 13—15-го дня после операции и продолжается вплоть до прекращения иммобилизации конечности. Продолжительность этого периода зависит от локализации травмы и уровня реплантации, особенностей операции, наличия послеоперационных осложнений.

Основные задачи ближайшего периода послеоперационной реабилитации: улучшение кровообращения в реплантированной конечности, стимулирование общих и местных репаративных процессов, предупреждение рубцовых спаек и контрактур суставов.

При нормальном течении раневого процесса на 12—14-й день после операции больным снимают швы и проводят коррекцию иммобилизации.

С 13—15-го дня начинают дозированные пассивные движения. Начало движений в более ранние сроки нецелесообразно во избежание увеличения отека конечности, развития инфекционных раневых осложнений или выраженного фиброзно-спаечного процесса за счет повышенной кровоточивости тканей.

Длительность и частоту занятий регулируют в зависимости от особенностей операции и течения послеоперационного периода. Амплитуду движений постепенно увеличивают.

При возникновении раневых осложнений вопрос о сроках начала лечебной физкультуры решают индивидуально, в соответствии с конкретной ситуацией.

С 20—22-го дня после операции приступают к активным движениям — с постоянным увеличением амплитуды. Проводят стимулирующую и противорубцовую терапию: массаж здоровой контралатеральной конечности, включая плечевой пояс при реплантациях верхней конечности.

Схему реабилитации при реплантации пальцев:

1- 6 дни после операции: пассивные и активные движения всей неповрежденной частью кисти и руки;

6- 21 день: осторожные пассивные движения реплантированной частью и в нефиксированных суставах;

3-я неделя: пассивные и активные движения реплантированной частью в объеме, который позволяет выполнить остеосинтез;

5—6-я неделя п/о: полный комплекс упражнений, когда механизм костной фиксации вполне подвижен и достигнуто костное соединение.

Основные задачи послеиммобилизационного периода реабилитации: лечение рубцово-спаечного процесса, мышечных атрофии, контрактур суставов, стимуляция регенеративных процессов, увеличение мышечной силы, улучшение координации движений, овладение бытовыми и трудовыми навыками. Лечебные воздействия переносят непосредственно на оперированную конечность: начинают разработку суставов, назначают массаж, физиотерапевтические процедуры

Через 7—8 дней активных двигательных упражнений в реабилитационную терапию добавляют силовую нагрузку и механотерапию — систему функционального лечения с помощью различных устройств и снарядов.

Активные двигательные упражнения пальцев в обязательном порядке проводят и в условиях длительной иммобилизации верхних конечностей. Проводят массаж конечности в отделах, свободных от иммобилизации, изометрическую гимнастику для тренировки мышц, недоступных для прямого лечебного воздействия.

СПИСОК ЛИТЕРАТУРЫ

1. Акчурин Р.С. Организация и показания к микрохирургической реплантации пальцев и кисти: Автореф. дисс. канд. мед. наук.-М.,1978г.- 15с.
2. Акчурин Р.С Показания и противопоказания к реплантации пальцев кисти. Сб. “ Актуальные вопросы хирургии”, Тбилиси, 1975 г., с.169-170
3. Белоусов А. Е. , Ткаченко С. С. Микрохирургия в травматологии. - Л. - Медицина , 1978 . - 200 с.
4. Датиашвили Р.О. Реплантация крупных сегментов конечности. Автор. дис. докт. мед. наук. 1988г.
5. Датиашвили Р.О. Реплантация конечностей - Медицина.- 1991. с. 164
6. Кош Р., Хирургия кисти, Будапешт 1966г.
7. О’Браен Б. Микрососудистая восстановительная хирургия\\ Медицина.- 1981.
8. Миланов Н.О., Светлов В.А., Вабищевич А.В., Зелянин А.С., Николаев А.П., Ройтман Е.В. Профилактика тромботических осложнений при микрохирургической аутоотрансплантации тканевых комплексов. Хирургия. Журнал им. Н.И.Пирогова – 2003 - №2 - С. 28-33.
9. Сидоренков Д.А. Гетеротопическая реплантация пальцев кисти при их множественной травматической ампутации дисс. канд. мед. наук.- М.,1998г.
- 10.Светлов К.В., Адрианов С.О., Шibaев Е.Ю., Свирищевский Е.Б., Миланов Н.О. Радионуклидная диагностика острых нарушений

кровообращения в реплантированных пальцах и кисти. Тез. докл. 5
межд. симп. по пласт. и реконстр. микрохирургии. - 94.- 1994

11. Родионов В. В., Свирцевский Е. Б., Миланов Н. О., Сандриков В. А.,
Адрианов С. О., Шибяев Е. Ю., Трофимов Е. И., Светлов К. В.,
Амботьелло Н. Г. Радионуклидные исследования в оценке
жизнеспособности тканей при травмах и ишемических ранениях
конечностей. Тез. докл. 4-го симп. Клинико-инструмент. диагн. в хир. - М. -
1996. -
12. Chen C. T., Wei J. C., Chuang C. C. Distal phalanx replantation.
Microsurg. - 1994 -15 (1): 77 - 82.
13. Chen Z. W. Progress in limb and digital replantation: Part A - Introduction.
W. J. Surg. -14 (6): 804 -806., 1990.
14. Jallali N, Ridha H, Butler PE. Postoperative monitoring of free flaps in UK
plastic surgery units. Microsurgery. 2005;25(6):469-72.