

МИНИСТЕРСТВО ЗДРАВООХРАНЕНИЯ РОССИЙСКОЙ ФЕДЕРАЦИИ

ДИАГНОСТИКА И ЛЕЧЕНИЕ СПОНДИЛОЛИСТЕЗА

Клинические рекомендации

(М43.1)

Новосибирск

2013

АННОТАЦИЯ

Национальные клинические рекомендации описывают технологию хирургического лечения больных с спондилолистезом поясничного отдела позвоночника (истмический, дегенеративный, травматический), проявляющегося компрессионными и (или) рефлекторными болевыми синдромами, и включает предоперационное обследование, планирование и технику выполнения хирургического вмешательства, послеоперационную реабилитацию и контроль получаемых результатов.

Клинические рекомендации предназначены вертебрологам, нейрохирургам для использования в условиях специализированного нейрохирургического отделения стационаров медицинских организаций.

Требования к квалификации персонала: квалификационная категория, стаж по специальности не менее 3 лет, дополнительное повышение квалификации в количестве не менее 72 часов.

Патенты:

1. Способ заднего межтелового спондилодеза: пат. № 2408316 Российская Федерация / Крутько А. В., Байкалов А. А., Пелеганчук А. В.; патентообладатель ФГУ «ННИИТО» Росмедтехнологий. – № 2009124791/14; заявл. 29.06.2009; опубл. 10.01.2011, Бюл. № 1.

2. Способ лечения ликвореи: пат. Российская Федерация № 2454953 / Рерих В. В., Байков Е.С., Макаручук А.Д., Крутько А.В.; патентообладатель ФГУ «ННИИТО» Минздравсоцразвития России. – № 2011119135/14; заявл. 12.05.2011; опубл. 10.07.2012, Бюл. № 19.

3. Устройство для выполнения эндоскопического заднего межтелового спондилодеза: пат. 2299037 Российская Федерация / Симонович А.Е., Маркин С.П., Байкалов А.А., Крутько А.В.; патентообладатель ФГУ «ННИИТО» Росздрава. – № 2005112701/14; заявл. 10.11.2006; опубл. 20.05.2007, Бюл. № 14.

4. №2297193 от 20.04.2007 г. «Способ лечения дегенеративных заболеваний позвоночника у лиц пожилого и старческого возраста», патентообладатель: ФГУ «ННИИТО Росмедтехнологий», авторы: Д.М.Козлов, А.Е.Симонович

Составители: доктор мед. наук А.В. Крутько, кандидат мед. наук А.А. Байкалов, кандидат мед. наук Д.М. Козлов, кандидат мед. наук С.П. Маркин, ФГБУ «ННИИТО им. Я.Л.Цивьяна» МЗ РФ

Рецензенты:

ОГЛАВЛЕНИЕ

| | |
|--|----|
| МЕТОДОЛОГИЯ | 4 |
| ВВЕДЕНИЕ | 7 |
| ДИАГНОСТИЧЕСКИЕ ПРИНЦИПЫ КЛИНИЧЕСКИХ РЕКОМЕНДАЦИЙ | 12 |
| ПОКАЗАНИЯ К ИСПОЛЬЗОВАНИЮ КЛИНИЧЕСКИХ РЕКОМЕНДАЦИЙ | 15 |
| ПРОТИВОПОКАЗАНИЯ К ПРИМЕНЕНИЮ КЛИНИЧЕСКИХ РЕКОМЕНДАЦИЙ | 15 |
| СТЕПЕНЬ ПОТЕНЦИАЛЬНОГО РИСКА ПРИМЕНЕНИЯ КЛИНИЧЕСКИХ РЕКОМЕНДАЦИЙ | 16 |
| ОПИСАНИЕ КЛИНИЧЕСКИХ РЕКОМЕНДАЦИЙ | 16 |
| Предоперационное обследование..... | 16 |
| 1. Техника выполнения заднего межтелового спондилодеза | 17 |
| 2. Техника проведения транспедикулярной фиксации | 19 |
| 3. Техника выполнения транскутанной транспедикулярной фиксации | 22 |
| 4. Техника проведения декомпрессивно-стабилизирующей операции из парасагиттального доступа по Wiltse с выполнением трансфораминального спондилодеза..... | 24 |
| ВОЗМОЖНЫЕ ОСЛОЖНЕНИЯ И СПОСОБЫ ИХ УСТРАНЕНИЯ ... | 26 |
| ЭФФЕКТИВНОСТЬ ИСПОЛЬЗОВАНИЯ КЛИНИЧЕСКИХ РЕКОМЕНДАЦИЙ | 28 |
| СПИСОК ЛИТЕРАТУРЫ | 33 |

МЕТОДОЛОГИЯ

Методы, использованные для сбора/селекции доказательств:

поиск в электронных базах данных, библиотечные ресурсы.

Описание методов, использованных для сбора/селекции доказательств:

доказательной базой для рекомендаций являются публикации, вошедшие в Кохрайновскую библиотеку, базы данных EMBASE и MEDLINE, а также статьи в ведущих специализированных рецензируемых отечественных медицинских журналах по данной тематике. Глубина поиска составляла 10 лет.

Методы, использованные для оценки качества и силы доказательств:

- Консенсус экспертов;
- Оценка значимости в соответствии с рейтинговой схемой (табл. 1-2).

Таблица 1. Рейтинговая схема для оценки уровня доказательств

| Уровни доказательств | Описание |
|-----------------------------|--|
| 1++ | Мета-анализы высокого качества, систематические обзоры рандомизированных контролируемых исследований (РКИ), или РКИ с очень низким риском систематических ошибок |
| 1+ | Качественно проведенные мета-анализы, систематические, или РКИ с низким риском систематических ошибок |
| 1- | Мета-анализы, систематические, или РКИ с высоким риском систематических ошибок |
| 2++ | Высококачественные систематические обзоры исследований случай-контроль или когортных исследований. Высококачественные обзоры исследований случай-контроль или когортных исследований с очень низким риском эффектов смешивания или систематических ошибок и средней вероятностью причинной взаимосвязи |
| 2+ | Хорошо проведенные исследования случай-контроль или когортные исследования со средним риском эффектов смешивания или систематических ошибок и средней вероятностью причинной взаимосвязи |
| 2- | Исследования случай-контроль или когортные исследования с высоким риском эффектов смешивания или систематических ошибок и средней вероятностью причинной |
| 3 | Не аналитические исследования (например: описания случаев, серий случаев) |
| 4 | Мнение экспертов |

Методы, использованные для анализа доказательств:

- Обзоры опубликованных мета-анализов;
- Систематические обзоры с таблицами доказательств.

Методы, использованные для формулирования рекомендаций:

консенсус экспертов.

Таблица 2. Рейтинговая схема для оценки силы рекомендаций.

| Сила | Описание |
|-------------|--|
| A | По меньшей мере, один мета-анализ, систематический обзор, или РКИ, оцененные, как 1++ , напрямую применимые к целевой популяции и демонстрирующие устойчивость результатов; или группа доказательств, включающая результаты исследований, оцененные, как 1+ , напрямую применимые к целевой популяции и демонстрирующие общую устойчивость результатов |
| B | Группа доказательств, включающая результаты исследований, оцененные, как 2++ , напрямую применимые к целевой популяции и демонстрирующие общую устойчивость результатов; или экстраполированные доказательства из исследований, оцененных, как 1++ или 1+ |
| C | Группа доказательств, включающая результаты исследований, оцененные, как 2+ , напрямую применимые к целевой популяции и демонстрирующие общую устойчивость результатов; или экстраполированные доказательства из исследований, оцененных, как 2++ |
| D | Доказательства уровня 3 или 4 ; или экстраполированные доказательства из исследований, оцененных, как 2+ |

Индикаторы доброкачественной практики (Good Practice Points - GPPs):

рекомендуемая доброкачественная практика базируется на клиническом опыте членов рабочей группы по разработке рекомендаций.

Консультация и экспертная оценка: проект рекомендаций был рецензирован независимыми экспертами, которых попросили прокомментировать, прежде всего, доходчивость и точность интерпретации доказательной базы, лежащей в основе рекомендаций.

Рабочая группа:

для окончательной редакции и контроля качества рекомендации были повторно проанализированы членами рабочей группы, которые пришли к

заклучению, что все замечания и комментарии экспертов приняты во внимание, риск систематических ошибок при разработке рекомендаций сведен к минимуму.

Основные рекомендации:

сила рекомендаций (A-D), уровни доказательств (1++, 1+, 1-, 2++, 2+, 2-, 3, 4) и индикаторы доброкачественной практики (good practice points - GPPs) приводятся при изложении текста рекомендаций.

ВВЕДЕНИЕ

Дегенеративные поражения позвоночника занимают первое место (41,1%) среди причин первичной инвалидности по заболеваниям опорно-двигательной системы. Одним из распространённых проявлений дегенеративных поражений позвоночника является спондилолистез (далее СЛ).

Возникновение СЛ обусловлено рядом этиологических и патогенетических факторов. Среди них наиболее значимы:

- врождённое anomальное развитие пояснично-крестцовой области;
- ослабление связочного аппарата позвоночника и околопозвоночных мышц, которое является следствием anomального строения задних элементов позвоночника или дегенеративных процессов в инволютивном периоде развития человека;
- патология межпозвонковых дисков;
- патология межсуставного отдела дуги;
- статико-динамические особенности позвоночника на уровне пояснично-крестцовой области и их патологические изменения;
- травма и микротравма;
- нарушения обменно-гормональных процессов в различные периоды пост-натального развития человека;
- трудовая деятельность, связанная с постоянными физическими нагрузками;
- наследственная предрасположенность.

Следует подчеркнуть, что ни один из этих факторов в отдельности не является достаточной причиной для формирования СЛ, но в совокупности несколько из них, дополняя и усугубляя друг друга, создают тот порочный комплекс, который приводит к смещению позвонка. В зависимости от сочетания указанных факторов и возраста больного в результате взаимодействия тех или иных причин создается определённый этиологический комплекс и развивается тот или иной вид СЛ. С этой целью в разное время ряд исследователей предлагали собственные классификации. Для постановки диагноза используют в основном три классификации:

Классификация 1: этиопатогенетическая (Wiltse, Newman и Mac Nab, 1976).

1. Диспластический - при данном типе присутствующая врожденная патология верхней части крестца или дуги L5 приводит к соскальзыванию позвонка.
2. Спондилолизный - дефект находится в межсуставной части дуги. Последний может быть трёх видов:
 - 2.1. Медленно возникающий дефект типа перелома усталости.
 - 2.2. Удлиненная, но неповрежденная дуга позвонка.
 - 2.3. Остро возникающий дефект дуги в межсуставной области.

3. Дегенеративный - повреждение возникает при длительно существующей межсегментарной нестабильности.
4. Травматический - связанный с переломом суставных отростков или межсуставной части дуги.
5. Патологический - генерализованное или ограниченное заболевание позвонка.
6. Ятрогенный СЛ.

Классификация 2: по степени смещения (Н.В. Meyerding, 1932, усовершенствованная впоследствии Junge и Kühl, 1956).

I степень — смещение позвонка на $\frac{1}{4}$ величины поверхности тела.

II степень — смещение позвонка на $\frac{1}{2}$ величины поверхности тела.

III степень — смещение позвонка на $\frac{3}{4}$ величины поверхности тела.

IV степень — на всю поверхность тела позвонка.

V степень — полное смещение тела позвонка кпереди от нижележащего (так называемый спондилоптоз).

Классификация 3: Классификация V. Marchetti G. и соавторов, 1994, 1997.

I. Развивающийся спондилолистез:

1. Высоко диспластический:

- с лизисом pars interarticularis;
- с элонгацией pars interarticularis.

2. Низко диспластический:

- с лизисом pars interarticularis;
- с элонгацией pars interarticularis

II. Приобретенный спондилолистез:

1. Травматический:

- острые переломы;
- стресс-переломы (перелом кости от «напряжения» и «усталости» — литический спондилолистез).

2. Послеоперационный:

- прямая операция;
- непрямая операция.

3. Патологические:

- локальная патология;
- системная патология.

4. Дегенеративные:

- первичные;
- вторичные.

Спондилолистез чаще локализуется в поясничном отделе позвоночника; преобладают здесь дегенеративный и истмический СЛ; диспластический, травматический и ятрогенный встречаются реже. В грудном и шейном отделах позвоночника встречаются преимущественно травматические СЛ [уровень доказательств 2++].

У лиц молодого возраста преобладают истмические и диспластические СЛ, у лиц среднего и пожилого возрастов – дегенеративный; ятрогенный и травматический СЛ не имеют связи с возрастом [2+].

Детальное изучение биомеханики позвоночника и патогенетических механизмов спондилолистеза позволило сделать вывод о необходимости стабилизации межпозвонкового сочленения при хирургических вмешательствах. Восстановление межсегментарных взаимоотношений, стабилизации пораженного сегмента может производиться из разнообразных доступов. Операция переднего спондилодеза впервые проведена В. Д. Чаклиным в 1931г. В последующем был разработан ряд модификаций операции В. Д. Чаклина. К таким можно отнести операцию расклинивающего корпородеза, предложенную и обоснованную проф. Я. Л. Цивьяном (1961).

Недостатком межтелового спондилодеза, использующего только компактно-спонгиозный костно-пластический материал, является необходимость для пациента в послеоперационном периоде длительного постельного режима (2-5 месяцев) и последующей фиксации корсетом (до года после операции) с максимально возможным исключением физических нагрузок на позвоночник. Кроме того существует опасность нарушений процесса остеогенеза при формировании межтелового костного блока, образования ложного сустава на одном или даже нескольких уровнях (от 4 до 7%). При использовании костных трансплантатов имеется опасность их ранней дислокации, переломов, уменьшение высоты межтеловых промежутков с рецидивом инклинации суставных отростков. Компактно-спонгиозный костный трансплантат большей частью не в состоянии обеспечить надежную первичную стабилизацию оперированного сегмента позвоночника. Альтернативой для устранения указанных недостатков являются применение транспедикулярной фиксации и межтелового спондилодеза из заднего доступа.

Среди вертеброхирургов нет единого мнения относительно конкретных методов стабилизации позвоночника при спондилолистезе. Одни хирурги, стремясь избежать достаточно инвазивных и дорогостоящих стабилизирующих хирургических вмешательств, отдают предпочтение операциям из переднего доступа, другие же, напротив, считают стабилизацию 360 гр. залогом успеха в лечении данной патологии позвоночника. Однако как те, так и другие операции имеют свои недостатки. Различные виды спондилодеза более инвазивны и сопряжены с более высоким риском хирургических осложнений. Кроме того, ригидная стабилизация позвоночного двигательного сегмента, может вызвать перегрузку соседнего сегмента и ускорить в нём развитие дегенеративных изменений.

При дегенеративных поражениях поясничного отдела позвоночника передний хирургический доступ в ряде случаев, особенно при стенозе позвоночного канала, ограничивает возможность проведения декомпрессии нервно-сосудистых образований. В свою очередь, задний поясничный доступ позволяет осуществить полноценную ревизию и адекватную декомпрессию нервно-сосудистых образований позвоночного канала, что при дополнении межтеловым спондилодезом определяет преимущества данного вида хирургических вмешательств.

Хирургическая техника межтелового спондилодеза неоднократно изменялась и совершенствовалась. Благодаря появлению в 80–90-х годах XX столетия новых технологий, в том числе и с использованием межтеловых фиксаторов и кейджей, широкое распространение получила операция, которая в зарубежной литературе обозначается как задний поясничный межтеловой спондилодез (PLIF – Posterior Lumbar Interbody Fusion).

На протяжении почти сорока последних лет показания к выполнению заднего поясничного межтелового спондилодеза, сформулированные Cloward [7] – "поясничные боли в результате дегенеративного поражения межпозвонкового диска с наличием или без ишиалгии", – оставались без изменения. С углублением знаний о многообразии проявлений спондилолистеза и совершенствованием способов их диагностики показания для этого вмешательства стали определяться более четко и дифференцированно. Не подлежит сомнению, что показания к заднему поясничному межтеловому спондилодезу должны определяться спецификой дегенеративного или травматического поражения позвоночника: наличием дегенеративного стеноза позвоночного канала, сегментарной нестабильности, а также дискогенной компрессии нервно-сосудистых образований позвоночного канала [8]. Таким образом, для выбора оптимального способа хирургического вмешательства необходима чёткая диагностика морфологического субстрата клинической симптоматики, на устранение которой направлена операция.

Консервативное лечение дорсопатий включает медикаментозную терапию и различные методы немедикаментозного воздействия. Для лечения дорсопатий с рефлекторным болевым синдромом используются препараты следующих препаратов, действие которых направлено на купирование острого болевого синдрома (терапия при обострении), такие как: ненаркотические анальгетики, включая нестероидные и другие противовоспалительные средства (диклофенак, мелоксикам, нимесулид, лорноксикам, флупртин); препараты из группы противосудорожных средств, применяющиеся в данной ситуации для купирования нейропатической боли (габапентин, прегабалин, карбамазепин); миорелаксанты, в том числе миорелаксанты центрального действия (толперизон, тизанидин); антидепрессанты (амитриптилин, сертралин, пароксетин, флуоксетин и др.); препараты, обладающие симптом-модифицирующим действием и структурно-модифицирующим эффектом

(витамины группы В); корректоры метаболизма костной и хрящевой ткани (хондроитин, глюкозамин); местные анестетики (новокаин, лидокаин и др.).

Для лечения дорсопатий с корешковым болевым синдромом и с симптомами неврологического дефицита спектр препаратов расширяется, используются: опиоидные ненаркотические анальгетики (трамадол, залдиар); антигипоксанты и антиоксиданты (этилметилгидроксипиридина сукцинат, актовегин); метаболические средства (цитофлавин); М-, Н-холиномиметики, в т.ч. антихолинэстеразные средства (ипидакрин); ангиопротекторы и корректоры микроциркуляции (пентоксифиллин, эуфиллин, винпоцетин); диуретики (маннитол, фуросемид); глюкокортикоиды (дексаметазон, дипроспан, кеналог).

К немедикаментозным методам воздействия относятся:

- кинезиотерапия (активизация пациентов в острый период и, конечно, обучение движению в повседневной жизни и дополнительным физическим упражнениям в период регрессирования обострения и в период ремиссии);

- рефлексотерапия носит собирательный характер и включает в себя большое количество различных лечебных приемов и методов воздействия на рефлексогенные зоны и акупунктурные точки. Метод способствует устранению мышечного спазма, улучшению микроциркуляции тканей;

- физиотерапевтические методы лечения применяются на всех стадиях заболевания, в том числе и в период обострения, но не в самую острую фазу. Физиотерапевтическими методами можно снять болевой синдром, добиться расслабления напряженных мышц и заставить работать атрофированные, уменьшить воспалительные явления, отеки и улучшить микроциркуляцию в пораженной области.

Мануальная терапия направлена на устранение функциональной блокады двигательного сегмента, возникшей в результате неадекватного статического (например, неправильная рабочая поза) или динамического (резкое движение при выполнении физического упражнения, поднятии тяжести и т.д.) воздействия на позвоночник.

Массаж имеет самостоятельное значение и является методом патогенетической терапии при нейродистрофических мышечных, связочно-суставных, костных, вегетативно-сосудистых синдромах, так как нормализует трофику тканей за счет улучшения микроциркуляции, лимфообращения, обмена веществ. Стимуляция механорецепторов при глубоком массаже рефлекторно блокирует болевые импульсы с периферии на уровне спинного мозга. Механическое воздействие на очаг дистрофии в мышцах, сухожилиях, связках, фасциях разрывает фиброзные сращения, а улучшение перфузии тканей способствует удалению из них продуктов распада)

Пациенты с вертеброгенной патологией подвержены функциональным расстройствам нервной системы, они нуждаются в коррекции их психического состояния, так как им приходится испытывать и противостоять хронической изнуряющей боли. Боль имеет тенденцию цефализироваться, трансформироваться в болезненное переживание, а затем и в болезненное

поведение, когда все действия, реакции человека подчинены боли и зависят от нее.

Наиболее перспективными методами консервативного лечения являются сочетание патогенетически обусловленной терапии хондропротективными препаратами в течение длительного времени в сочетании с комплексными немедикаментозными методиками лечения. При этом для обеспечения приверженности терапии и поддержания должного уровня физической активности необходимо проведение специальных образовательных программ для пациентов с дорсопатиями.

ДИАГНОСТИЧЕСКИЕ ПРИНЦИПЫ КЛИНИЧЕСКИХ РЕКОМЕНДАЦИЙ

Спондилолистез - полиэтиологический патологический процесс, возникающий в позвоночнике, при котором происходит трансляция (смещение) одного позвонка по отношению к другому в сагиттальной и(или) фронтальной плоскостях, вызывающая комплекс патофизиологических, патоморфологических, биохимических, биомеханических изменений в позвоночном двигательном сегменте (далее - ПДС), позвоночнике и опорно-двигательном аппарате в целом. Спондилолистез (далее СЛ) может протекать как бессимптомно, так с выраженными клиническими проявлениями.

Диагноз СЛ устанавливается на основании клинических проявлений и радиологических изменений ПДС и позвоночного столба [1+]. Клинические симптомы СЛ могут вообще отсутствовать, могут проявляться вертеброгенным болевым синдромом (рефлекторным и(или) компрессионным) при наличии или отсутствии неврологического дефицита и могут выражаться в виде ортопедических нарушений позвоночного столба и опорно-двигательного аппарата. Радиологические изменения проявляются в виде вмещения вышележащего позвонка по отношению к нижележащему.

Диагностика спондилолистеза (диагностика у взрослых и детей не имеет отличительных особенностей).

Клинические проявления спондилолистеза

1. Боли: в поясничной области (люмбалгия), пояснично-крестцовой, в грудном и шейном отделах отделах, появляющиеся самопроизвольно и часто усиливающиеся во время сидения, стояния и ходьбы. Боли в нижних конечностях (люмбоишиалгия) при компримировании или натяжении на корне дуги вышележащего позвонка корешков спинного мозга, или псевдорадикулярного генеза. Эти симптомы могут быть как односторонними, так и двусторонними. В клинической картине СЛ без спондилолиза вначале преобладает симптоматика поражения корешков не соименных с позвонком, затем присоединяются признаки компрессии конского хвоста. Например, при СЛ со спондилолизом на уровне LIV–LV является компрессия корешка L4, а при СЛ на уровне LV–SI — корешка L5

2. Неврологические симптомы: их выраженность зависит от стадии заболевания: степени смещения позвонков, развития вторичного стеноза позвоночного канала. Могут не выявляться вовсе, или же достигать глубокого, инвалидизирующего человека, дефицита: параличей, анальгизий, выраженных вегетативных расстройств, проявляться синдромом нейрогенной перемежающейся хромоты различной степени тяжести.

3. Увеличение поясничного лордоза: вследствие смещения вперед одного из нижних поясничных позвонков и в результате рефлекторного напряжения *mm. erector spine*.

4. Образование компенсаторного кифоза тотчас же выше усиленного поясничного лордоза в области нижних грудных и верхних поясничных позвонков. Вследствие чего происходит выпячивание кпереди грудной клетки.

5. Наклоненный вперед таз (в начальной стадии заболевания): связан с контрактурным состоянием *mm. psoatis*, которое возникает в связи с необходимостью создать стабильность на уровне начинающегося смещения позвонка.

6. Признак уступа - следствие смещения вперед тела позвонка с выщерасположенным сегментом позвоночника, в то время как задние элементы сместившегося вперед позвонка остаются на прежнем месте.

7. При прогрессировании СЛ происходит вертикализация таза, т.е. поворот его назад (определяется уже во II степени смещения позвонка), следствием чего является признак «горделивого лобка».

8. Атрофия ягодичных мышц. Когда таз заметно повернут назад, то сближаются точки начала и прикрепления больших ягодичных мышц

9. Контрактура *m. erector spinae* (симптом «вожжей»). Возникает не столько в ответ на смещение позвонка, сколько в ответ на нестабильность ПДС.

10. Укорочение длины поясничного отдела позвоночника вследствие соскальзывания поясничного позвонка кпереди и книзу.

11. Укорочение туловища (признак «телескопа»). Является следствием и смещения позвонка, и углубленного поясничного лордоза, и усиленного грудного кифоза. Ребра сближаются с тазом.

12. Относительное удлинение обеих верхних конечностей в результате истинного укорочения туловища.

13. Признак полусогнутых коленей (походка «канатоходца»), контрактура мышц-сгибателей голени.

Методы лучевой диагностики

1. Рентгенография является обязательным методом исследования для выявления СЛ и должна включать в себя обзор позвоночника в прямой и боковой проекциях в статическом положении пациента (табл. 3-4). Также стандартный набор рентгеновских снимков должен быть дополнен функциональными исследованиями: рентгенография позвоночника в боковой

проекции во время сгибания и разгибания, а так же во фронтальной плоскости при наклоне вправо и влево.

Таблица 3. Рентгенографические признаки СЛ на снимках, произведенных в прямой проекции

| Прямые признаки: | Косвенные признаки: |
|---|--|
| <ul style="list-style-type: none"> - Симптом отклонения остистых отростков и дужек нижних поясничных позвонков в краниальном направлении (симптом «воробьиного хвоста») - Симптом «открытой межпозвонковой щели» - Симптом «козырька капли» | <ul style="list-style-type: none"> - Уплотнение костной ткани в области ножек дужки и межпозвонковых суставов - Врожденные аномалии развития пояснично-крестцовой области позвоночника |

Таблица 4. Рентгенографические признаки СЛ на снимках, произведенных в боковой проекции

| Прямые признаки: | Косвенные признаки: |
|---|---|
| <ul style="list-style-type: none"> - Симптом переднего смещения тела вышележащего позвонка на 3 мм и более от краниодорзального угла тела нижележащего позвонка. - Сближение остистых отростков нижних поясничных позвонков | <ul style="list-style-type: none"> - Сужение межпозвонкового пространства - Изменение формы и длины дужки, межпозвонковых отверстий |

Функциональная рентгенография предназначена для определения стабильности ПДС в месте СЛ.

2. Мультиспиральная компьютерная томография помимо оценки степени смещения, применяются для выявления костных аномалий, таких как дефект pars interarticularis, spina bifida и т.д., а так же изменений анатомии костных структур ПДС в области СЛ (оссификация задней продольной связки, деформация дугоотростчатых суставов, определения степени сужения позвоночного канала и т.д.).

3. Магнитно-резонансная томография значима для определения степени смещения тел позвонков, анатомических изменений мягкотканного связочного аппарата ПДС на уровне СЛ, степени компрессии дурального мешка и расположенных в нем спинного мозга и(или) сегментарных корешков.

4. Комбинация вышеперечисленных методов лучевой диагностики.

ПОКАЗАНИЯ К ИСПОЛЬЗОВАНИЮ КЛИНИЧЕСКИХ РЕКОМЕНДАЦИЙ

Перечень заболеваний с кодами МКБ-10, при которых показано применение клинических рекомендаций (табл. 5):

Таблица 5. Нозологическая форма заболевания

| Нозологическая форма заболевания | Код МКБ-10 |
|---|-------------------|
| Спондилолистез | M43.1 |

В основу показаний к применению клинических рекомендаций для хирургического лечения пациентов входят:

- наличие интенсивных, резистентных к консервативной терапии синдромов компрессии корешков конского хвоста и рефлекторных болевых синдромов (люмбалгия, люмбоишиалгия), обусловленных дегенеративными изменениями позвоночника с различными формами сегментарной нестабильности;

- дестабилизация позвоночного сегмента в результате хирургического вмешательства на задних структурах позвоночника.

ПРОТИВОПОКАЗАНИЯ К ПРИМЕНЕНИЮ КЛИНИЧЕСКИХ РЕКОМЕНДАЦИЙ

Решение вопроса о хирургическом лечении требует патогенетического и строго индивидуального подхода, учитывающего цель операции, результаты лечения, риск предстоящего вмешательства и возможные осложнения в послеоперационном периоде. Следовательно, основной задачей плановой операции является выбор наиболее рационального метода хирургического лечения и анестезиологического обеспечения, а в ряде случаев, учитывая данные предоперационного обследования, требуется отсрочка или отказ от хирургического вмешательства.

К абсолютным противопоказаниям относятся все ургентные состояния и сопутствующая тяжёлая соматическая патология; заболевания, при которых риск оперативного вмешательства или наркоза не позволяет провести операцию.

Относительными противопоказаниями к хирургическому лечению являются:

- значительное снижение прочности кости при остеопорозах различного генеза.

- инфекционные и онкологические поражения в области предполагаемого хирургического вмешательства;

- тяжёлые формы сахарного диабета;

- тяжёлые формы иной соматической патологии, препятствующие проведению хирургического вмешательства и эндотрахеального обезболивания;
- другие патологические состояния.

СТЕПЕНЬ ПОТЕНЦИАЛЬНОГО РИСКА ПРИМЕНЕНИЯ КЛИНИЧЕСКИХ РЕКОМЕНДАЦИЙ

Класс 3 – медицинская технология с высокой степенью риска, оказывает прямое хирургическое воздействие на органы и ткани организма.

Для профилактики тромбоэмболических осложнений применяется компрессионное белье. В послеоперационном периоде длительное время пациент носит полужесткий съёмный ортопедический корсет.

Анестезиологическое пособие учитывает положение пациента на операционном столе на животе, для чего конструктивные возможности стола исключают давление на мышцы брюшного пресса во избежание больших операционных кровопотерь подразумевает наличие современной наркозно-дыхательной и следящей аппаратуры, возможность проведения лабораторной биохимической экспресс-диагностики. В послеоперационном периоде применяются обезболивающие препараты групп анальгетики, НПВС, сильнодействующие препараты (трамал, трамадол), для профилактически тромбообразования проводится антикоагулянтная терапия (клексан), противоязвенная терапия (омез, омепразол, нексиум), при усугублении неврологического дефицита дополнительно проводится нейротропная терапия. В случае постгеморрагической анемии назначаются препараты железа, при тяжелых анемиях проводится гемотрансфузия однокрупной донорской крови. В ряде случаев применяются успокоительные препараты и антидепрессанты.

ОПИСАНИЕ КЛИНИЧЕСКИХ РЕКОМЕНДАЦИЙ

Предоперационное обследование

Клиническое обследование включает осмотр нейроортопеда (нейрохирурга), невролога, терапевта и при необходимости – узких специалистов.

Рентгенографическое обследование: обзорные и функциональные рентгенограммы поясничного отдела позвоночника, ЯМР-исследование содержимого позвоночного канала, спиральная компьютерная томография, при необходимости дополненная интрадуральным введением контрастного вещества.

Лабораторные исследования: общие анализы крови и мочи, биохимическое исследование крови, свертывающая система, группа крови и Rh-фактор, ЭКГ, ЭНМГ (по показаниям).

1. Техника выполнения заднего межтелового спондилодеза

Оптимальное положение пациента на операционном столе – коленно-грудное, поскольку оно обеспечивает свободное свисание живота и уменьшает кровоточивость раны, обусловленную венозным полнокровием.

Схематично операцию можно разделить на следующие этапы:

- 1) хирургический доступ;
- 2) декомпрессия нервно-сосудистых образований позвоночного канала и доступ к межпозвонковому диску;
- 3) формирование ложа для имплантатов в межтеловом пространстве;
- 4) введение имплантатов в межтеловое пространство;
- 5) ушивание операционной раны.

Хирургический доступ к позвоночнику осуществляется из продольного разреза по линии остистых отростков, обычно от вышележащего до нижележащего отростка относительно оперируемого сегмента. Точное место разреза определяется на основании данных ЭОПа. Последовательно рассекаются кожа, подкожная клетчатка, апоневроз, паравертебральные мышцы отсекаются от остистых отростков. После отведения в стороны паравертебральных мышц обнажаются дужки позвонков, междужковые промежутки и дугоотростчатые сочленения оперируемого позвоночного сегмента.

Затем при помощи микрохирургического инструментария под увеличением при помощи бинокулярных луп или микроскопа выполняется декомпрессия корешков и дурального мешка путем двусторонней интерламинэктомии или ламинэктомии с частичной или полной резекцией суставных отростков. При этом окончательный объем резекции костных структур определяется интрооперационно на основании визуальной картины протяженности компрессии нервных структур.

С одной из сторон (справа или слева) дуральный мешок и компремированный корешок ретрактором смещаются медиально (к средней линии) и удерживаются в таком положении. Осуществляется ревизия передних отделов эпидурального пространства. При наличии транслигаментарной грыжи диска последняя удаляется.

Микрохирургическим скальпелем рассекается фиброзное кольцо, кюретками и дисковыми кусачками разных размеров производится удаление пульпозного ядра и гиалиновых пластинок. Через отверстие в фиброзном кольце в межтеловое пространство устанавливается дисковый дистрактор, разворачиванием которого осуществляется растяжение межтелового

промежутка. Затем на дистрактор насаживается трубка-направитель, а дистрактор извлекается.

Через трубку-направитель фрезой нужного диаметра с ограничителем глубины погружения формируется паз в межтеловом пространстве. Диаметр используемой фрезы определяется на основании данных дооперационных рентгенограмм и интраоперационных данных, полученных в ходе кюрретажа диска. Фреза извлекается, через трубку-направитель в межтеловое пространство ввинчивается межтеловой цилиндрический имплантат по диаметру соответствующий сформированному ложу, глубина погружения имплантата контролируется ограничителем глубины на отвертке (рис. 7 и 8). Трубка-направитель извлекается, производится окончательная визуальная оценка стояния имплантата.

Затем процедура дискэктомии и установки имплантата повторяется с другой от дурального мешка стороны. После чего выполняется рентгеновский контроль стояния имплантата в прямой и боковой проекции.

Таким образом, декомпрессия нервно-сосудистых образований позвоночного канала выполняется вместе с доступом к межпозвонковому диску для выполнения межтелового спондилодеза. Декомпрессивно-стабилизирующие операции по определению направлены на решение двуединой задачи: осуществление стабилизации поражённого позвоночного сегмента и выполнение декомпрессии нервно-сосудистых образований позвоночного канала. Объём резекции задних структур позвоночника диктуется особенностями компримирующего субстрата и размерами имплантатов, вводимых в межтеловое пространство через задние структуры позвоночника. В зависимости от морфологии и локализации компримирующего субстрата может быть выполнена экономная интерламинэктомия (при грыжах межпозвонкового диска и краевых остеофитах тел позвонков), краевая резекция суставных отростков (при латеральном стенозе), фасетэктомия или фораминомия (при фораминальном стенозе и интрафораминальных грыжах межпозвонкового диска). При этом выполнение широкой ламинэктомии далеко не всегда является обоснованным и необходимым. В большинстве случаев для выполнения заднего межтелового спондилодеза, в том числе и имплантатами из пористого никелида титана, вполне достаточно двусторонней расширенной интерламинэктомии с резекцией краёв дужек и частично - суставных отростков.

При фораминальных и интраканальных латеральных формах компрессии межтеловая фиксация поясничных сегментов из заднего доступа может выполняться в виде трансфораминального межтелового спондилодеза, не требующего выполнения ламинэктомии или расширенной интерламинэктомии и позволяющего минимизировать травматизацию заднего опорного комплекса и эпидуральной клетчатки. При этом выполняется только фораминомия и только с одной из сторон, чем осуществляется полноценная декомпрессия корешка. После дискэктомии из одностороннего доступа устанавливается при помощи специального

инструментария имплантат для трансфораминального спондилодеза. Благодаря этому достигается максимально возможное сохранение заднего опорного комплекса позвоночника.

Для выполнения заднего межтелового спондилодеза также может быть применен и комбинированный костно-металлический имплантат. При этом используются фрагменты резецированной дужки. Костный трансплантат вместе с имплантатом для межтелового спондилодеза может быть введен в межтеловое пространство через рукав-направитель или непосредственно через отверстие в фиброзном.

Задний поясничный межтеловой спондилодез может быть выполнен не только как самостоятельный способ стабилизации позвоночника, но и в сочетании с транспедикулярной фиксацией. Такое сочетание целесообразно при массивных грыжевых экструзиях и относительно сохранной высоте пораженного межпозвонкового диска, особенно, при наличии сегментарной гипермобильности, а также при ламинэктомиях и фасетэктомиях.

Послеоперационная рана при таком варианте операции обычно зашивается наглухо, при обильной кровоточивости раны и высоком риске образования гематомы послеоперационной раны возможно оставление трубчатых дренажей, подключенных к активной аспирации на 1-2 суток.

Послеоперационное ведение

В течение первых трех суток обычно достаточно бывает 3-4 инъекции в сутки ненаркотических анальгетиков. С 4 суток возможен переход на таблетированные формы ненаркотических анальгетиков.

При гладком послеоперационном течении на 2-3-е сутки после операции больному разрешается вставать и на 8 сутки после снятия швов пациент выписывается из стационара.

После выписки из стационара назначают наблюдение и лечение у невропатолога по месту жительства, соблюдение ортопедического режима в течение 3 месяцев (ограничение статических и динамических нагрузок на позвоночник), рекомендуется ношение съемного полужесткого ортопедического корсета в течение 3 месяцев.

Контрольный осмотр производится через 3, 6 и 12 месяцев, при этом оцениваются клинический результат, рентгенологическая и МРТ-картина.

2. Техника проведения транспедикулярной фиксации

Пациента располагают на операционном столе в положении на животе. Позвоночнику придается физиологическое для отдела положение. При таком расположении предотвращается появление венозного застоя и компрессии брюшной полости, снижается вероятность венозного кровотечения во время операции

Осуществляется задний срединный доступ к позвоночнику со скелетированием остистых отростков, полудужек, задних поверхностей суставных пар, основания поперечных отростков. Протяженность и расположение доступа зависят от количества уровней поражения, требующих

оперативного лечения. После обнажения задних структур позвоночника, прежде всего, необходимо верифицировать точку введения винта в дужку. Следует отметить, что расположение этих точек в различных отделах позвоночника неодинаково. Расположение педикулы может быть идентифицировано посредством спондилографии в прямой и боковой проекциях, а более точно - по данным томографического исследования. Для определения будущего положения винтов могут быть использованы другие вспомогательные методы, в том числе и прямая визуализация внутренней нижней стенки корня дужки. Это особенно важно в тех случаях, когда анатомические ориентиры трудны для определения вследствие нарушенных анатомических взаимоотношений.

На поясничном отделе практически на всех уровнях длинная ось ножки проходит через дужку на уровне пересечения двух линий: вертикальной, проведенной тангенциально к латеральному краю верхнего суставного отростка, и горизонтальной, разделяющей поперечный отросток на две равные части. Точка пересечения этих линий находится в углу, образованном верхним суставным отростком и основанием поперечного отростка. Винты должны сходиться на 5° на уровне нижнегрудных позвонков и на $10-15^\circ$ по мере удаления от L1 к L5.

В крестцовом отделе правильное расположение винтов является сложной задачей вследствие вариабельности его анатомического строения. Винты могут быть введены в различных точках и в разных направлениях, что зависит от имеющегося в наличии инструментария и качества кости. Последний фактор является чрезвычайно важным для получения желаемого результата. В целом, точка введения винтов расположена на пересечении двух линий: вертикальной, тангенциальной к латеральному краю межпозвонкового сустава L5-S1, и горизонтальной, тангенциальной к нижнему краю этого сустава. В большинстве случаев винты сходятся по направлению к средней линии и направлены к переднему углу промонториума. Альтернативной возможностью является введение винтов более сагиттально или параллельно поверхности крестцово-подвздошного сочленения. Точка введения смещена слегка медиально, поскольку направления шурупов расходятся. Винты, введенные параллельно крестцово-подвздошному сочленению, направлены к переднему верхнему краю латеральной массы крестца.

После определения точки для введения шурупа и направления ножек в заднем кортикальном слое дужки формируют отверстие около 5 мм глубиной. Наиболее безопасной методикой является подготовка канала тонким шилом. Эту подготовку проводят до уровня перехода ножки в тело позвонка. Округлость канала проверяют крючком измерителя глубины для того, чтобы удостовериться в отсутствии перфорации, что особенно важно с медиальной стороны. В костный канал вводят маркер с измерителем глубины или спицу Киршнера, после чего подтверждают правильность выбранного положения с использованием электронно-оптического преобразователя. Измеритель глубины можно ввести в губчатую кость тела позвонка на

глубину до 80% диаметра тела в прямой проекции. Винт необходимой длины закрепляют в специальной отвертке и вводят с помощью незначительного усилия через дужку в тело позвонка.

После введения винтов в подготовленные каналы осуществляется монтаж конструкции, последовательность выполнения которого зависит от используемого типа транспедикулярной системы, с поэтапным выполнением редукции тела позвонка. Для всех конструкций является общепринятой установка стержней на винтах и поперечной деротационной между стержнями тяги. Методика требует определенного навыка. Качество проведения винтов в позвонках значительно улучшается при использовании навигационных систем.

К осложнениям, связанным с техникой выполнения оперативного вмешательства относятся неправильный выбор точки введения транспедикулярного винта, недостаточный доступ, расположение винтов на разной высоте. Обычной ошибкой является неправильный выбор точки введения транспедикулярного винта. Например, излишне латерально, на основании поперечного отростка, а не на выступе кортикального гребешка. При этом винт может войти латерально, что значительно ослабляет его фиксацию и увеличивает риск повреждения близлежащих тканей (Рис. 6). Для устранения данной ошибки необходимо ввести винт анатомически обоснованной точки.

Иногда имеют место случаи, когда точка введения винта выбрана правильно, но отсутствие соответствующего свободного операционного доступа мешает отвертке и винт "уходит" в сторону. Важно обеспечить свободу манипуляций отверткой во время закручивания винта.

Пациенты старшего возраста, как правило, подвержены остеопорозу, поэтому введение винта должно быть оптимальным с точной конвергенцией и параллельно замыкательной пластинке.

В некоторых случаях транспедикулярные винты могут быть расположены на разной высоте. Поэтому очень важным является то, чтобы каждый винт был установлен на нужную глубину для обеспечения плавной линии стержня. Эту проблему нельзя решать с помощью вывинчивания винтов, что приведет к резкому ухудшению качества фиксации.

Обязательным условием хирургического вмешательства с применением транспедикулярной фиксации является учет интраоперационной кровопотери и полное ее возмещение.

Послеоперационную рану ушивают послойно: мышцы, фасции и кожу. Для профилактики образования гематомы ко дну раны устанавливают полихлорвиниловые дренажные трубки, которые удаляют на следующий день.

Послеоперационное ведение

В раннем послеоперационном периоде всем пациентам проводится антибактериальная терапия, специальный курс ЛФК. Пациент может быть мобилизован на 5-6 сутки после операции. Внешней иммобилизации, как правило, не требуется. При необходимости - съемный экстензионный

ортопедический корсет. Спинальных больных адаптируют к положению сидя на 10-14 сутки после операции.

После выписки из стационара рекомендуют соблюдение ортопедического режима, специальные комплексы лечебной физкультуры, массаж мышц спины, наблюдение у травматолога по месту жительства амбулаторно. Контрольное клинико-рентгенологическое обследование проводят через каждые 4 месяца в течение одного года.

Удаление металлоконструкций - после верификации образования костного блока на уровне повреждения.

3. Техника выполнения транскutánной транспедикулярной фиксации

Для осуществления транскutánного доступа необходимо расположить спицу-проводник перпендикулярно оси позвоночника на выбранном уровне по данным ЭОП. С помощью переднезадней рентгеноскопии, перемещая спицу в краниально - каудальном направлении, следует добиться такого её расположения на коже, чтобы ЭОП изображение спицы пересекало центр обеих ножек. Положение этой линии отмечают на коже пациента с помощью хирургического маркера.

Далее под ЭОП контролем спицу размещают параллельно оси позвоночника так, чтобы её проекция была выровнена по латеральной стенке ножки на целевом и прилегающих уровнях. На этом этапе можно также оценить состояние латеральной стенки ножек соседних уровней. Отмечают положение линии на коже пациента с помощью хирургического маркера.

Кожный разрез для каждого уровня должен находиться, по меньшей мере, на 1 см латеральнее точки пересечения двух линий (рис 10). Это расстояние может быть разным в зависимости от телосложения пациента.

Выполняют продольный разрез кожи и фасции длиной примерно 1.5 см (размер разреза должен соответствовать диаметру удлинителей винта, которые применяются позже во время вмешательства). Через разрез вводят проводную иглу в соответствии с костной топографией уровня. Положение иглы проверяют с помощью боковой рентгеноскопии.

Под контролем переднезадней рентгеноскопии проводную иглу проводят к точке входа в ножку на пересечении фасеточного и поперечного отростков. Кончик иглы должен находиться у центра латерального края ножки. Легкими ударами по игле её кончик вводится в ножку.

Под контролем рентгеноскопии необходимо убедиться в том, что игла достигла тела позвонка и не прошла через стенку ножки. После этого внутренний стилет из иглы удаляют.

Через проводную иглу вводят спицу-проводник примерно на 20 мм глубже в тело, чем введена игла для того, чтобы обеспечить адекватную фиксацию в губчатой ткани. На каждом этапе необходим контроль положения проводника на переднезадней и боковой рентгеноскопии.

На проводнике имеются отметки с интервалами в 5 мм, по которым можно контролировать глубину введения. После установки проводника на нужной глубине проводную иглу извлекают, проводник удерживают на месте.

В некоторых системах предусмотрен направитель для облегчения тактильного контроля при последующих манипуляциях, который устанавливают по спице до основания ножки.

По спице-проводнику под ЭОП контролем вращательными движениями по часовой стрелки заводят самосверлящий канюлированный метчик размера, соответствующего толщине ножки, на глубину ножки. Диаметральный размер метчика выбирают на позицию меньше размера винта для профилактики повреждения ножки. Проводят нарезку резьбы в ножке. Метки на проксимальной части метчика можно использовать для контроля глубины и определения длины винта.

Проведение канюлированного полиаксиального винта

Длину педикулярного канюлированного полиаксиального винта выбирают в зависимости от размеров костных структур позвонка. Винт с присоединенными удлинителями по спице-проводнику проводят к основанию ножки и далее внутрь ножки по подготовленному каналу. После того как винт пройдет через ножку и войдет в тело позвонка, проводник следует извлечь. При введении винта в ножку необходимо следить за метками на проводнике, чтобы не допустить его случайного смещения. Глубина введения винта в тело позвонка не менее $2/3$ толщи тела позвонка, не допускается выход винта за вентральную замыкательную пластинку.

Для сохранения полиаксиальности винта головка не должна плотно контактировать с костью. После введения винта на нужную глубину удаляют отвертку, повернув рукоятку против часовой стрелки и плотно удерживая удлинитель винта.

Высота свободной части каждого винта должна соответствовать кривизне стержня при использовании многоуровневых конструкций. Высоту стояния винта можно проверить с помощью боковой рентгеноскопии или по положению вершук удлинителей. Для одноуровневых конструкций необходимо проверить, чтобы головки винтов стояли на одной высоте.

В зависимости от характера искривления позвоночника на целевых уровнях необходимо выбрать из набора стержень с лордозом или кифозом, максимально соответствующий расчетной длине. Альтернативный путь – смоделировать прямой стержень в соответствии с анатомическими особенностям. После выбора стержня нужной длины, его контурирования и подбора соответствующего держателя соединительный конец стержня вводят в гнездо держателя и надежно крепят.

Направление, в котором проводится стержень, зависит от анатомических особенностей и предусматривает минимальную травматизацию тканей. Варианты манипуляций по укладке стержня в головки винтов зависят от типа конструкции (рис. 11). Пункционный вариант предусматривает введение стержня через дополнительный разрез на коже с учетом дуги введения

стержня. Погружной вариант предусматривает введение стержня через разрез удлинителя винта.

Стержень проводится до соприкосновения с верхушкой головки винта или глубже, насколько это позволяют мягкие ткани. Прежде чем приступить к следующему этапу работы, необходимо, чтобы дистальный конец стержня находился ниже фасции. Далее стержень продвигают по направлению к смежным головкам педикулярных винтов под контролем ЭОП. После установки стержня в головках винтов затягивают гайки, фиксирующие неподвижность стержня, в том числе и в каудально-краниальном направлении.

4. Техника проведения декомпрессивно-стабилизирующей операции из парасагиттального доступа по Wiltse с выполнением трансфораминального спондилодеза

Кожные разрезы длиной 3-5 см выполняют с обеих сторон отступя 3-5 см от линии остистых отростков таким образом, чтобы линия разреза находилась на 1 см кнаружи латеральной поверхности корней дужек по данным ЭОП. Размеры разрезов и расстояние от средней линии зависят от телосложения пациента.

Далее рассекают апоневроз по межмышечной борозде, тупым путем доходят до структур позвоночника, с использованием трубчатых ранорасширителей устанавливают тубулярный ретрактор. При многоуровневой стабилизации используются тубулярные ретракторы с заданными характеристиками (в тех случаях когда степень смещения тела позвонка значительная и требуется дополнительная жесткость применяемой транспедикулярной фиксации). Пластины ретрактора разводят до максимально возможного размера доступа.

Под контролем ЭОП устанавливают педикулярные винты. При установке канюлированных педикулярных винтов нет необходимости скелетировать костные структуры позвоночника. Проведение неканюлированных педикулярных винтов из полученного доступа возможно, как и при открытых ТПФ по четко видимым костным ориентирам.

Декомпрессию проводят с обеих сторон из одностороннего трансфораминального доступа в позвоночный канал. Использование операционного микроскопа или лупы позволяет ускорить проведение операции, избежать осложнений, связанных повреждением сосудов и нервных структур, одновременно улучшить качество декомпрессии.

Далее возможно проведение трансфораминального межтелового спондилодеза под ЭОП контролем. Для этого производят резекцию верхнего суставного отростка нижележащего позвонка и нижнего суставного отростка вышележащего позвонка. Это осуществляется посредством высокооборотистой дрели и вырубанием с помощью долота. Суставные отростки резецируют до педикул соответствующих позвонков, при этом

полностью визуализируется фораминальный канал с проходящим в нем спинномозговым корешком и латеральная часть дурального мешка. Латеральная часть дурального мешка смещается медиально и одновременно защищается корешковым ретрактором. Нервный корешок, идущий в фораминальное отверстие, также защищается корешковым ретрактором и отодвигается краниально. Таким образом, можно визуализировать доролатеральную поверхность фиброзного кольца и имеющуюся в данной области грыжу. Задняя продольная связка и фиброзное кольцо рассекаются, для полноценного удаления грыжи диска и полноценной дискэктомии. Обязательным элементом является тщательный кюретаж. Через дефект в фиброзном кольце в сформированное ложе вводится межтеловой имплант (Cupestoun, Concorde и др.) на предусмотренном держателе, под углом 45 градусов. Размер имплантов подбирается с помощью линейки шаблонов, которые предварительно поочередно внедряются в имеющееся ложе. Затем осуществляется ЭОП-контроль. Когда подобран искомого размера шаблон, он удаляется из ложа и на его месте устанавливается данного размера имплантат, заполненный остеоиндуктивным материалом или аутокостью. После имплантации кейджа повторно выполняется ЭОП-контроль.

По завершении интраканальных манипуляций в головки педикулярных винтов устанавливают стержни. Проводят тракцию тела позвонка и окончательный монтаж конструкции.

Завершение операции не различается при обоих видах вмешательств.

Послеоперационную рану ушивают послойно: мышцы, фасции и кожу.

Послеоперационный период и реабилитация

В раннем послеоперационном периоде пациентам проводят симптоматическую терапию. Пациент может быть мобилизован на 1-3 сутки после операции. Внешней иммобилизации, как правило, не требуется. При необходимости (остеопороз, слабый мышечный корсет и т.д.) - съёмный ортопедический корсет на 1 месяц, далее по показаниям. С целью уменьшения болевого синдрома, противоотечного и трофического эффекта с первых дней показано назначение физиотерапевтического лечения: низкочастотная магнитотерапия на область послеоперационной раны; лазеротерапия на область послеоперационной; электролимфодренажная терапия на область спины; дыхательная гимнастика, ранняя активизация с вертикализацией пациента.

В отдаленный послеоперационный период рекомендуется проводить электростимуляцию мышц спины, низкочастотная магнитотерапия на область позвоночника, рефлексотерапия.

Важное значение в восстановительном периоде имеет лечебная физкультура направленная на укрепление мышц спины, межлопаточной области, брюшного пресса, ягодиц; формирование навыка правильной осанки, правильного стереотипа движения, постизометрической мышечной релаксации и включает такие методы лечения как: занятия на специализированных тренажерах, массаж, локальная вибротерапия, тренировки на стабилметрической платформе.

При выраженном болевом синдроме на область позвоночника назначаются: УФО-эритема или СВЧ-терапия, импульсные токи (ЧЭНС, ДДТ, СМТ), электрофорез анальгина и димексида. С целью профилактики рецидива болевого синдрома паравертебрально назначается фонофорез и электрофорез с карипаином или грязевыми экстрактами.

После выписки из стационара рекомендуют соблюдение ортопедического режима, наблюдение у травматолога по месту жительства. Контрольное клинико-рентгенологическое обследование проводят через каждые 4 месяца в течение одного года.

При необходимости проводят перемонтаж (при некорректном стоянии конструкции) или удаление (при инфекции области расположения установленной конструкции, нарушении целостности конструкции, наступление полной консолидации повреждения) транспедикулярной конструкции. Удаление конструкции проводят в порядке, обратном установке, из тех же доступов. При дегенеративно-дистрофическом поражении позвоночника удаление металлоконструкций не показано. При повреждениях позвоночника подразумевается удаление транспедикулярных металлоконструкций в случаях продолженной фиксации на интактные позвоночные сегменты, формирования костно-металлического блока, не ранее, чем через 1 год.

ВОЗМОЖНЫЕ ОСЛОЖНЕНИЯ И СПОСОБЫ ИХ УСТРАНЕНИЯ

Хирургические осложнения, возникшие у оперированных больных, выделены в три группы.

1. Осложнения, связанные с использованием имплантатов: неправильная установка имплантатов, миграция имплантатов, мальпозиции транспедикулярных винтов.

2. Осложнения, не связанные с использованием имплантатов: повреждение твёрдой мозговой оболочки, углубление пареза конечностей, гипестезия, нарушение функций тазовых органов.

3. Инфекционные осложнения

Ряд данных осложнений подразумевает проведение повторного оперативного вмешательства.

1. Повреждение твёрдой мозговой оболочки, послеоперационная ликворея. Методом профилактики послеоперационной ликвореи является тщательная герметизация твердой мозговой оболочки на заключительном этапе операции. В случае возникновения ликвореи в ближайшем послеоперационном периоде накладываются поздние швы на кожу, снятие их откладывается до формирования состоятельного рубца. При неэффективности указанных мероприятий, производится реоперация с целью тщательной герметизации ликворных пространств

2. Углубление пареза конечностей, гипестезия, задержка мочеиспускания могут в редких случаях (менее 1%) возникать по следующим причинам:

А. Нарушение кровообращения в спинном мозге на уровне конуса-эпиконуса. Во избежание нарушения кровообращения в спинном мозге в послеоперационном периоде больному требуются постоянный контроль гемодинамических параметров (артериальное давление, ЧСС) и минимальная тракция корешка и дурального мешка. При появлении гемодинамических изменений требуется их коррекция медикаментозными препаратами. В случае развития данных осложнений больному показано назначение сосудистых, ноотропных, антиоксидантных, нейрометаболических, антихолинэстеразных препаратов, коррекция гемодинамических показателей.

Б. Послеоперационный отек корешков спинного мозга. Для устранения послеоперационного отека спинного мозга пациентам назначается противоотечная терапия (Дексаметазон) в дозировках, зависящих от клинической картины и возраста и соматического состояния пациента.

В. Эпидуральная гематома. Профилактикой образования гематом является тщательный гемостаз в ходе операции. Способ устранения сформировавшейся гематомы, вызывающей компрессию корешков спинного мозга - реоперация с целью удаления гематомы и проведения более тщательного гемостаза

3. Мальпозиция винтов и мигарция межтеловых имплантатов. При данных осложнениях тактика ведения диктуется выраженностью клинорентгенологических проявлений. Некоторые ситуации требуют ревизионного хирургического вмешательства с целью декомпрессии и восстановления желаемого сегментарного взаимоотношения в условиях фиксации. Методом профилактики данных осложнений является подбор достаточного размера имплантов, интраоперационный рентген- или КТ-контроль.

4. Перелом педикулы вследствие введения в нее винта не соответствующего размера. Способ устранения – переустановка винтов в другой смежный позвонок, позволяющий получить в дальнейшем надежную фиксацию.

5. Инфекционные процессы в области хирургического вмешательства. Способы устранения – антибиотикотерапия с учетом чувствительности микрофлоры. При неэффективности ее и нагноении послеоперационной раны – проведение ревизии и санации раны на фоне продолжающейся антибиотикотерапии. В каждом конкретном случае решается вопрос о сохранении конструкции.

6. Гематома как следствие неэффективности дренирования раны в послеоперационном периоде, либо продолжающегося кровотечения. Способы устранения – опорожнение гематомы, в случае продолжающегося кровотечения – ревизия раны и гемостаз.

ЭФФЕКТИВНОСТЬ ИСПОЛЬЗОВАНИЯ КЛИНИЧЕСКИХ РЕКОМЕНДАЦИЙ

1. Эффективность использования заднего межтелового спондилодеза

Анализ результатов декомпрессивно-стабилизирующих операций с выполнением заднего межтелового спондилодеза в ФГУ «ННИИТО Росмедтехнологий» проведен за период 2004-2008 гг. по историям болезни 177 пациентам в возрасте от 35 до 65 лет (M=47,3). Среди них было 102 мужчины (57,6%) и 75 женщин (42,4%).

В 85 случаях (48,1%) хирургическое вмешательство выполнено на уровне L4-L5, в 81 (46,9%) - L5-S1, в 5 (2,8%) - L3-L4, в 2 (1,1%) - L3-L4 и L4-L5 и в 2 случаях (1,1%) – на уровнях L4-L5 и L5-S1. Таким образом, 173 пациентам задний межтеловой спондилодез произведен на одном уровне и четырем пациентам – на двух.

В 47 случаях, в том числе у всех 22 пациентов с дегенеративным спондилолистезом, задний межтеловой спондилодез сочетали с транспедикулярной фиксацией.

Комплексную оценку результатов лечения проводили с учётом ВАШ, индекса Освестри, характера и выраженности неврологических расстройств. На основании этих факторов выделены три группы результатов лечения:

1) хорошие результаты – полное или почти полное возвращение к прежнему уровню социальной и физической активности, возможно ограничение больших физических нагрузок;

2) удовлетворительные – неполное восстановление социальной и физической активности, возможны только небольшие физические нагрузки, имеют место рецидивы заболевания, купируемые консервативной терапией;

3) неудовлетворительные – отсутствие эффекта от операции или ухудшение состояния.

Комплексная оценка состояния пациентов в отдалённые сроки (до 36 мес. после операции) позволила рассматривать результаты лечения как хорошие и удовлетворительные в 79,8% случаев.

Данные рентгенологического и КТ-исследований, проведенных в сроки от шести месяцев до двух лет, свидетельствовали об остеоинтеграции имплантатов с формированием межтелового костно-металлического блока.

Таким образом, декомпрессивно-стабилизирующие операции в полной мере адекватны тем ситуациям, когда возобновление болевого синдрома после поясничной дискэктомии вызвано рецидивом грыжи или дегенеративным стенозом позвоночного канала. Декомпрессивно-стабилизирующие операции из заднего доступа с выполнением межтелового спондилодеза обеспечивают возможность полноценной декомпрессии нервно-сосудистых образований при дегенеративных поражениях поясничного отдела позвоночника и рентгенологически подтверждённую стабильность оперированных позвоночных сегментов в 94,8% случаев. В ситуациях, требующих выполнения декомпрессии корешков спинного мозга, особенно при дегенеративном стенозе позвоночного канала и перидуральном

фиброзе, а также стабилизации пораженного отдела позвоночника, целесообразно применение декомпрессивно-стабилизирующих операций из заднего доступа. При этом задний межтеловой спондилодез может быть выполнен как в качестве самостоятельного способа стабилизации, так и в сочетании с транспедикулярной фиксацией [D].

3. Эффективность использования ригидной транспедикулярной фиксации

Эффективность применения новой медицинской технологии подтверждается данными наблюдения за 23 пациентами в 2009-2010г.г. Группа исследования составила 30 пациентов за тот же период.

При оценке эффективности хирургического лечения в сравнении основной группы и группы исследования результаты малоинвазивных декомпрессивно-стабилизирующих вмешательств сопоставимы с результатами хирургического лечения у пациентов с дегенеративно-дистрофическими заболеваниями поясничного отдела позвоночника после открытых декомпрессивно-стабилизирующих операций (табл. 6-10).

Применение малоинвазивных оперативных вмешательств по сравнению с традиционными декомпрессивно-стабилизирующими вмешательствами позволяет минимизировать степень «хирургической травмы» мягких тканей на протяжении всего периода выполнения операции за счет уменьшения раневой поверхности и отсутствия необходимости в существенной тракции мягких тканей, уменьшая интенсивность болей в раннем послеоперационном периоде (табл. 6-7).

Использование малоинвазивных декомпрессивно-стабилизирующих вмешательств позволяет существенно сократить интраоперационную кровопотерю, преимущественно на этапах хирургического доступа и также на этапе транспедикулярной фиксации (табл. 6, 8).

В послеоперационном периоде интенсивность болевого синдрома составляла 2-3 балла по десятибалльной шкале ВАШ. К десятым суткам интенсивность раневых болей снижалась до 1-2 баллов. Все больные после транскutánной транспедикулярной фиксации адаптированы к вертикальным нагрузкам на 1-3 сутки после операции.

При рентгенморфометрии позвоночника после операции и в отдаленном периоде (от 4 до 12 месяцев) отмечается сохранность достигнутой коррекции пораженного сегмента позвоночника. В интраоперационном и послеоперационном периодах осложнений, связанных с технологией операции, не было.

В сроки 3 и более месяцев пациентам так же проводили оценку с помощью опросника Освестри (ODI) (табл. 9) и по 10 бальной шкале ВАШ (табл. 10). Индекс Освестри до операции составил от 54 до 86 пунктов, а после от 10 до 26 пунктов. Спустя 3 и более месяцев интенсивность боли в нижних конечностях по шкале ВАШ уменьшилась с 7–8 баллов до 0–1, в поясничном отделе позвоночника с 6–7 баллов до 0–1 баллов.

Проведенное анкетирование пациентов позволяет говорить об удовлетворенности пациентов выполненных хирургическим

вмешательством. Все пациенты восстановили социальную и бытовую активность, а лица трудоспособного возраста вернулись к прежней работе [D].

Таблица 6. Общая сравнительная характеристика оперативных методик

| Методика ТПФ в пределах одного позвоночного сегмента | Время операции, мин. (M±SD) | Величина кровопотери, мл. (M±SD) | Площадь дна операционной раны, см² (M) |
|---|------------------------------------|---|--|
| Открытая ТПФ | 195±54 | 981±368 | 484 |
| Транскутанная ТПФ | 120±17* | 208±164 | – |
| ТПФ из парасагиттального доступа | 152±31 | 358±142 | 36** |

*Время операционного вмешательства в группе транскутанной транспедикулярной фиксации меньше в связи с тем, что многим пациентам не выполнялась декомпрессия.

**Площадь операционной раны от открытой ТПФ в 13 раз превышает площадь раны от малоинвазивных оперативных вмешательств.

Таблица 7. Суточная динамика интенсивности болевого синдрома

| Тип операции | День после операции | | | | | | | | | |
|----------------------------------|----------------------------|----------|----------|----------|----------|----------|----------|----------|----------|-----------|
| | 1 | 2 | 3 | 4 | 5 | 6 | 7 | 8 | 9 | 10 |
| Открытая ТПФ | 7,8 | 7,5 | 6,8 | 6,6 | 6,3 | 5,8 | 5,1 | 4,8 | 4,3 | 4,1 |
| Транскутанная ТПФ | 4,6 | 4,4 | 4,2 | 4,3 | 3,8 | 3,7 | 3,8 | 3,6 | 3,4 | 2,9 |
| ТПФ из парасагиттального доступа | 6,3 | 6 | 6,1 | 5,2 | 5,1 | 5 | 4,8 | 4,6 | 4,1 | 3,8 |

Изучение суточной динамики интенсивности болевого синдрома в области оперативного вмешательства в ранние сроки после операции выявило, что пациенты, которым выполнена малоинвазивная операция, отмечают меньшую интенсивность болей по сравнению с пациентами, которым выполнена открытая транспедикулярная фиксация.

Таблица 8. Поэтапная сравнительная характеристика оперативных методик

| Методика ТПФ в пределах одного позвоночного сегмента | Этапы оперативного вмешательства | | | | | |
|--|----------------------------------|----------------------------|--------------------------|----------------------------|--------------------------|----------------------------|
| | доступ | | установка конструкции | | декомпрессия | |
| | время, мин. (M±SD) | кровопотеря, мл. (M±SD) | время, мин. (M±SD) | кровопотеря, мл. (M±SD) | время, мин. (M±SD) | кровопотеря, мл. (M±SD) |
| Открытая ТПФ | 43±18 | 361±211 | 48±23 | 287±119 | 59±26 | 333±210 |
| Транскутанная ТПФ | 11±6 | 26±9 | 80±42 | 24±12 | 36±13 | 73±16 |
| ТПФ из парасагиттального доступа | 34±14 | 67±11 | 43±27 | 189±77 | 75±29 | 202±81 |

При сравнении этапов выполняемых хирургических вмешательств выявлено, что отмеченное ранее существенное уменьшение величины кровопотери при малоинвазивных вмешательствах, происходит преимущественно на этапе хирургического доступа, а так же на этапе установки транспедикулярной конструкции.

Таблица 9. Динамика ODI

| Типы операций | ODI, % | | |
|----------------------------------|-------------|-------------------------|------------------------|
| | до операции | 3–6 мес. после операции | 12 мес. после операции |
| Открытая ТПФ | 65,7 | 29,6 | 21,1 |
| Транскутанная ТПФ | 65,9 | 23,2 | 19,3 |
| ТПФ из парасагиттального доступа | 66,4 | 25,9 | 18,8 |

На основании изучения индекса дееспособности отмечены подобная динамика в течении наблюдаемого периода

Таблица 10. Динамика интенсивности болевого синдрома по ВАШ

| Типы операций | Интенсивность боли по ВАШ в баллах | | | |
|-------------------|------------------------------------|-----------------|----------------|---------------|
| | до операции | через 8–10 дней | через 3–6 мес. | через 12 мес. |
| в спине | | | | |
| Открытая ТПФ | 4,6 | 4,1 | 1,9 | 1,8 |
| Транскутанная ТПФ | 3,9 | 3 | 1,4 | 1,2 |

| | | | | |
|----------------------------------|-----|-----|-----|-----|
| ТПФ из парасагиттального доступа | 4,2 | 3,8 | 1,5 | 1,4 |
| в ноге | | | | |
| Открытая ТПФ | 6,5 | 1,9 | 1,8 | 1,9 |
| Транскутанная ТПФ | 6,6 | 1,9 | 1,6 | 1,8 |
| ТПФ из парасагиттального доступа | 6,8 | 1,6 | 1,9 | 1,7 |

Независимо от выбранной методики лечения у пациентов отмечено уменьшение болевого синдрома в спине и ноге по ВАШ, которое сохранялось в течение наблюдаемого периода.

СПИСОК ЛИТЕРАТУРЫ

1. Ветриле М.С. Оперативное лечение спондилолистеза с применением транспедикулярной фиксации. Москва 2004.
2. Корреляционная зависимость клинико-морфологических проявлений и биомеханических параметров у больных с дегенеративным спондилолистезом L4 позвонка /А.В.Крутько, А.В.Пелеганчук, Д.М.Козлов, Ш.А.Ахметьянов //Травматология и ортопедия России.- 2011.- № 4.- С. 44-52.
3. Леу Х. Чрескожная эндоскопическая спинальная хирургия: эволюция и перспективы // Хирургия позвоночника. 2004. № 4 С. 87–88.
4. Луцик А.А. Компрессионные синдромы остеохондроза поясничного отдела позвоночника. Новосибирск, 1977.
5. Малоинвазивная транспедикулярная фиксация при заболеваниях и повреждениях позвоночника: Мед. технология /Сост. В.В.Рерих, А.В.Крутько, Ш.Н.Рахматиллаев, Ш.А.Ахметьянов, А.Р.Аветисян; разраб. ФГУ "ННИИТО" Минздравсоцразвития России.- Новосибирск, 2011.- 23с.
6. Осна А.И. Новые взгляды на патогенетическое хирургическое лечение остеохондроза позвоночника /А.И. Осна //Остеохондрозы позвоночника.— Новокузнецк, 1973.— Ч. 2.— С. 233–240.
7. Осна А.И. Пункционная терапия межпозвонкового остеохондроза /А.И. Осна //Остеохондрозы позвоночника. — Новокузнецк, 1973.— Ч. 2.— С. 350–356.
8. Шевелев И.Н. Дегенеративно-дистрофические заболевания пояснично-крестцового отдела позвоночника и особенности их хирургического лечения /И.Н. Шевелев, А.В. Басков, Д.Е. Яриков, Н.А. Коновалов //Вертебрология – проблемы, поиски, решения: материалы науч. конф., г. Москва, 27-29 мая 1998 г.: К 30-летию клиники патологии позвоночника ЦИТО.– М., 1998.– С. 168-169.
9. Caspar W. A new surgical procedure for lumbar disk herniation causing less tissue damage through a microsurgical approach // Adv. Neurosurg. 1977. Vol. 4. P. 74–80.
10. Li F. Posterior-only Approach With Selective Segmental TLIF for Degenerative Lumbar Scoliosis /F. Li, O. Chen, W. Chen, et al. //J. Spinal Disord. Tech.- 2011.- № 24.- P. 308–312.
11. Morgalla M.H. Lumbar spinal stenosis in elderly patients: is a unilateral microsurgical approach sufficient for decompression? /, N. Noak, M. Merkle, M.S. Tatagiba //J. Neurosurg. Spine.- 2011.- № 14.- P. 305–312
12. Pappas СТЕ, Harrington T, Sonntag VKH. Outcome analysis in 654 surgically treated lumbar disc herniations. Neurosurgery 1992; 30: 862–6.
13. Weber H. Lumbar disc herniation: A controlled, prospective study with ten years of observation. Spine 1983; 8: 131–40.
14. Williams R.W. Microlumbar discectomy: a conservative surgical approach to the virgin herniated lumbar disc // Spine. 1978. Vol. 3. P. 175–182.

ПРИЛОЖЕНИЯ

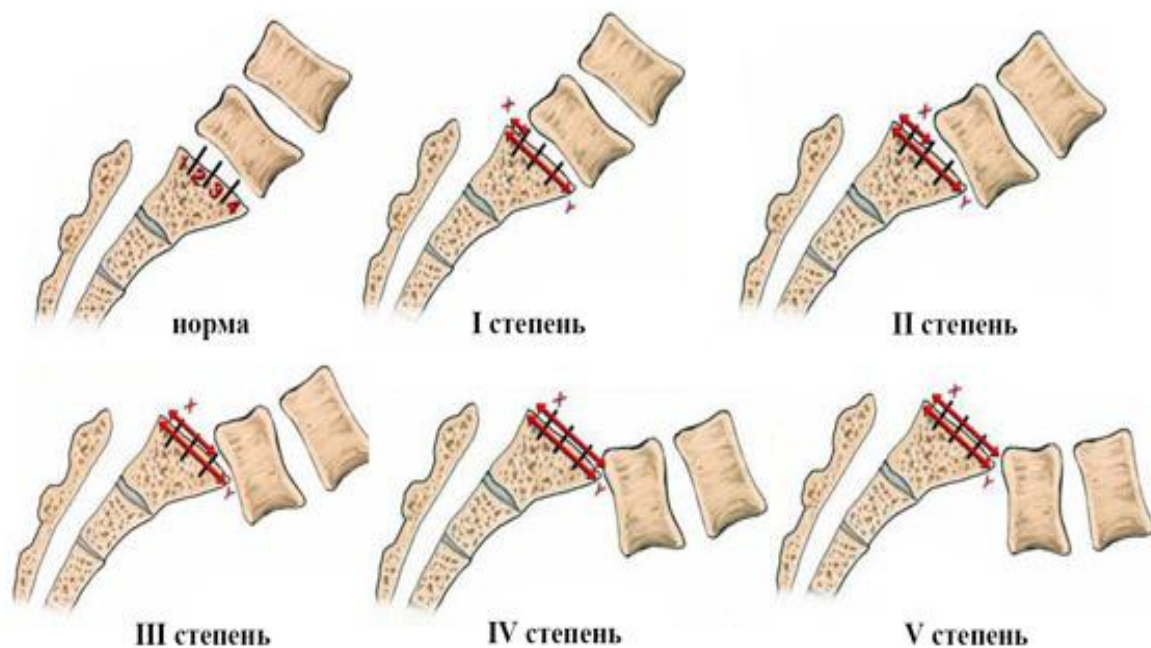


Рис. 1. Степени смещения вышележащего тела позвонка (Классификации Н.В. Meyerding, 1932).

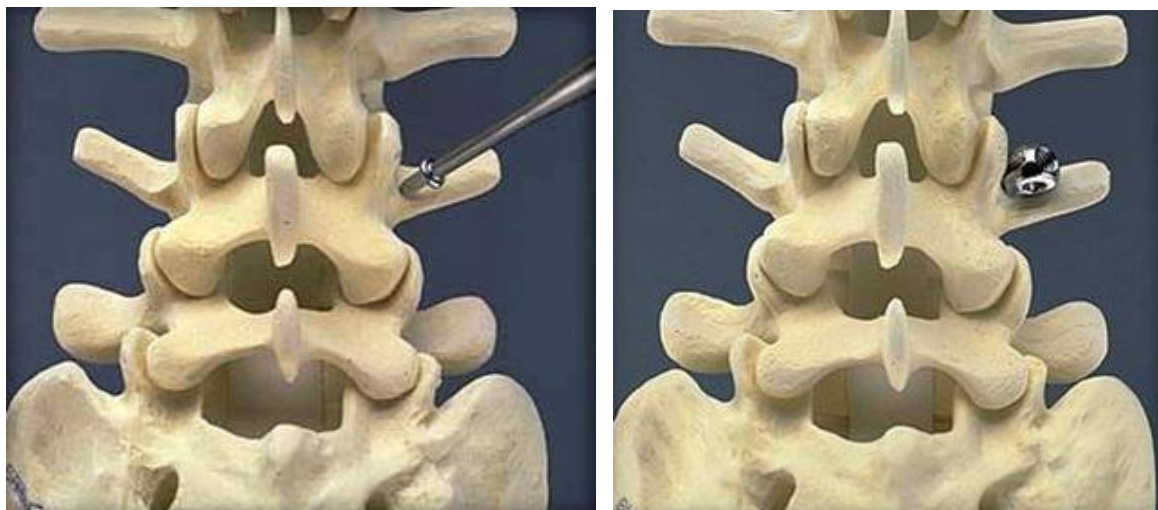


Рис. 2. Точка введения транспедикулярного винта.




Рис. 3. Имплантаты для заднего поясничного межтелового спондилодеза (регистрационное удостоверение № ФС 02032005/3346-06).

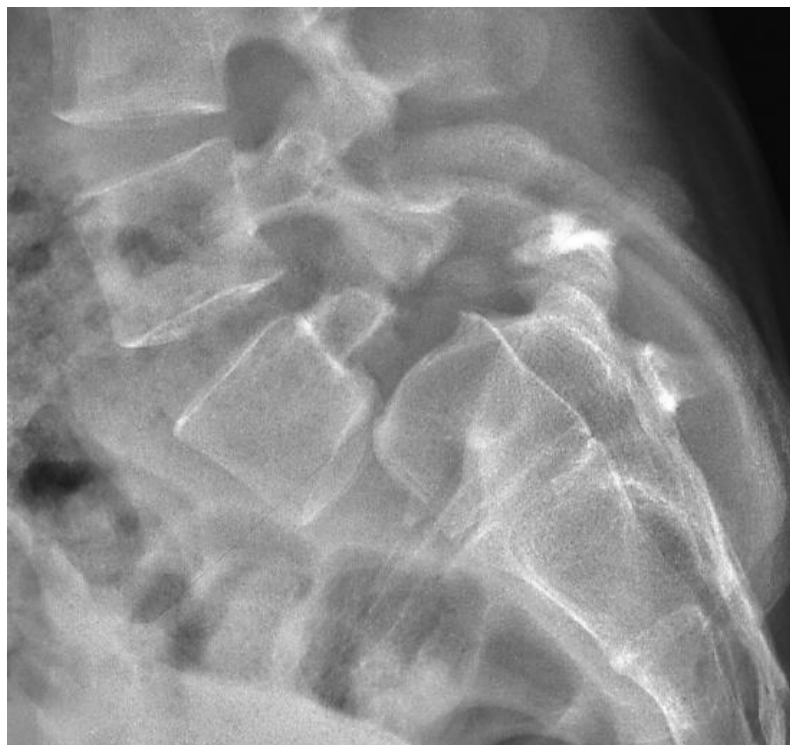

Рис. 4. Диспластический спондилолистез.

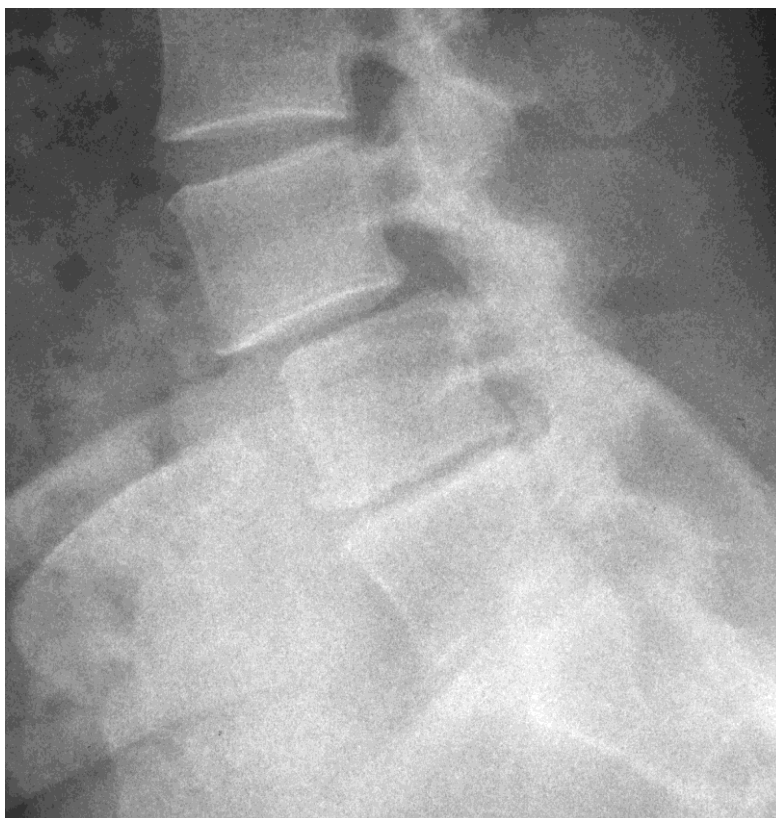
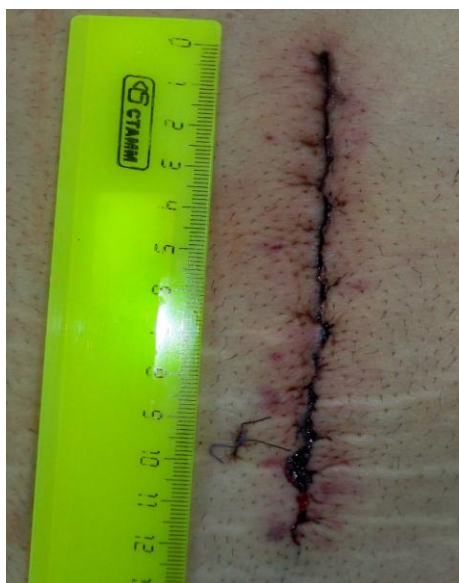
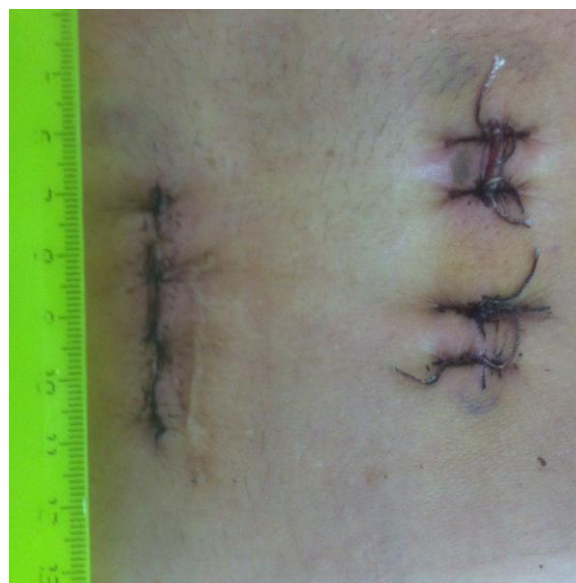Рис. 5 Дегенеративный спондилолистез.



А



Б

Рис. 6 Послеоперационные фотографии размеров кожных ран после:
(А) - открытой транспедикулярной фиксации;
(Б) - минимально-инвазивной транспедикулярной фиксации из парасагиттального доступа по Wiltse и перкутанной транспедикулярной фиксации с противоположной стороны.